Differenzierung häufiger sowie ausgewählter seltener Dermatophyten sowie Dermatophyten-ähnlicher Schimmelpilze

H. P. Seidl, Hautklinik der Technischen Universität München
P. Nenoff, Universitätshautklinik Leipzig

Epidemiologie der Dermatophyten

Alle vom Menschen isolierten Dermatophyten bzw. Hautpilze sind imperfekte Pilze (Fungi imperfecti). Man versteht darunter sich asexuell fortpflanzende Mikroorganismen (Anamorphe = asexuelle oder vegetativ-reproduktive Form des Pilzes). Es werden asexuelle Sporen (Konidien) ausgebildet entsprechend der vegetativen, unvollkommenen bzw. konidialen Phase. Diese dient der Erhaltung und Vermehrung der Art.
Von einigen Dermatophyten ist zusätzlich eine sexuelle Form (perfekte Phase = Teleomorphe = sexuell-reproduktive Form des Pilzes) bekannt, die durch Umzüchtung aus der asexuellen Form entsteht. Das morphologische Korrelat für letztere ist das Cleistothecium. Hier spricht man u. a. von der askogenen oder vollkommenen Phase, die auch der Evolution dient [Seeliger et al. 1981].

Im Jahr 1998 wurden an der Hautklinik der Universität Leipzig (Ambulanz und Stationen) insgesamt 1739 Pilze (Dermatophyten, Sprosspilze und Schimmelpilze) aus Patientenmaterialien isoliert. Der Anteil der Dermatophyten lag bei 10,3 % (184), d. h., die Dermatophyten spielen zahlenmäßig eine geringere Rolle als z. B. Sprosspilze (= Hefen), deren Anteil immerhin 68,1 % (1222) betrug. Dem gegenüber sind die Dermatophyten jedoch überwiegend als klinisch relevant anzusehen. Sie zählen zu den obligat-pathogenen Pilzen. In der Regel gilt demzufolge, falls ein Dermatophyt nachgewiesen wird, muss eine antimykotische Therapie erfolgen. Man sollte jedoch unbedingt berücksichtigen, dass einzelne Dermatophytenspezies, so z. B. *T. terrestre*, als saprophytär gelten, also eine bloße Besiedlung darstellen.

Verteilung der Dermatophyten 1998 (n=184)

Trichophyton rubrum	66,2%
Microsporum canis	11,8%
Trichophyton tonsurans	8,8%
Trichophyton mentagropyhtes	8,1%
Trichophyton verrucosum	2,2%
Epidermophyton floccosum	1,5%
Microsporum gypseum	0,7%
Trichophyton equinum	0,7%

Verteilung der Dermatophyten 1998

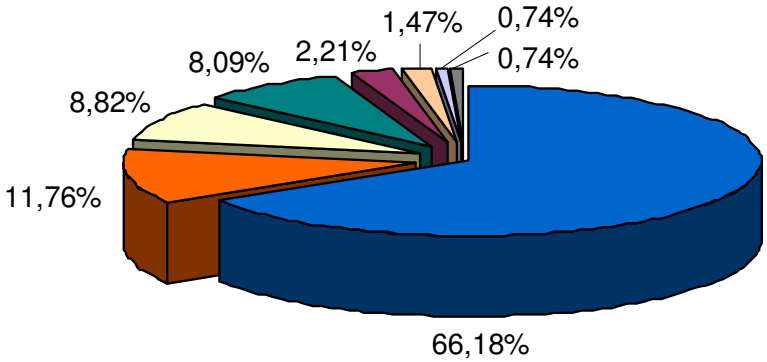

Dermatophyten als Erreger von Dermatophytosen bzw. der Tinea

Dermatophytosen sind gekennzeichnet durch schuppende, scheibenförmige Läsionen, die sich zentrifugal ausbreiten und entzündlich gerötet sind. Das Zentrum ist blasser, weniger schuppend, der periphere Ring mit den dort befindlichen vitalen Pilzelemente dagegen stark schuppend.

Die unterschiedlichen Tineaformen sind in den folgenden Abbildungen dargestellt.

Tinea corporis durch *T. mentagrophytes*, Infektionsquelle: Kaninchen.

Tinea faciei durch *T. mentagrophytes*

Tinea capitis (Kerion celsi) durch *T. mentagrophytes*

Tinea manuum durch *T. rubrum*

Tinea cruris durch *T. soudanense*

Tinea pedis durch *T. rubrum*

Tinea inguinalis durch *T. rubrum*

Onychomykose durch *T. rubrum*

Materialentnahme

Bei der Entnahme von Schuppen aus der Peripherie von randbetonten, trockenen, schuppenden Läsionen und von Nagelspänen sollte die Entnahmestelle zuvor z. B. mit 70 %igem Ethanol desinfiziert werden. Dadurch erreicht man eine Reduktion von hautbesiedelnden Bakterien und die Eliminierung von Schimmelpilzsporen („Anflugkeime"). Mindestens 20 kleine Schüppchen mit einem Skalpell, dem scharfen Löffel, einem Holzspatel oder der Nagelfräse sind vorzugsweise vom Rand zu entnehmen. Nägelspäne kann man mit dem Skalpell oder scharfen Löffel von der Oberfläche bis in die Tiefe des Nagels abhobeln. Die fasrigen, oft eher krümeligen Bestandteile der subungualen Hyperkeratosen enthalten am ehesten noch vitale Pilzelemente. Haare bis auf 3 mm abschneiden und die Haarwurzeln mit einer Epilationspinzette herausziehen. Abstriche von nässenden, ulzerierenden oder eitrigen Herden sowie der Schleimhaut entnimmt man mit einem sterilen Wattetupfer [Tietz et al. 1999].

Mikroskopische Beurteilung

Nach wie vor aktuell – weil empfindlich und einfach praktikabel - ist das Nativpräparat mit 20 %iger Kalilage (KOH), die Parkertinte enthalten kann. Schuppen, Nagelspäne oder Haare werden zusammen mit einem Tropfen der KOH-Lösung auf den Objektträger aufgebracht und über Nacht, mindestens jedoch 2 Stunden zum Erreichen der Transparenz des Hautmaterials inkubiert. Die mikroskopische Beurteilung erfolgt mit dem 10er und 40er Objektiv. Beim Nachweis von Pilzhyphen und Arthrosporen lässt sich jedoch nicht auf Gattung und Spezies des Erregers schließen.

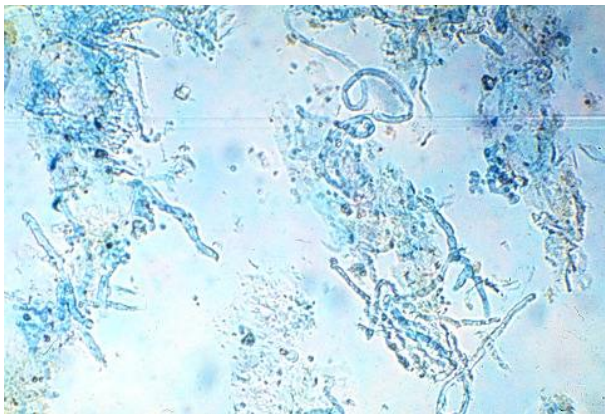
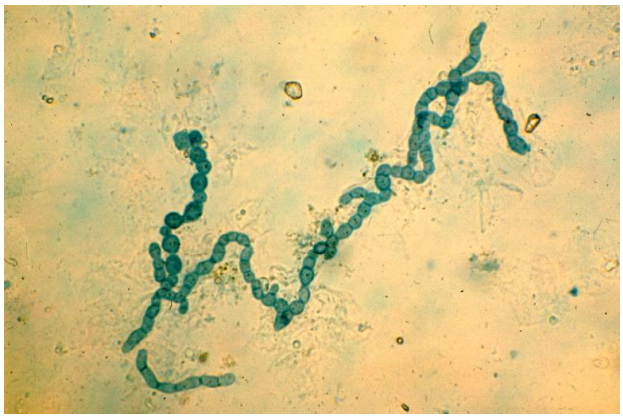

KOH-Präparat von Hautschuppen mit Nachweis von septierten Hyphen. Nagelspäne mit Ketten von Arthosporen.

Eine Alternative ist die Verwendung von 20 %iger Tetraethylammoniumhydroxid-Lösung anstelle der Kalilauge. Dadurch ist eine sofortige mikroskopische Beurteilung möglich. Nachteilig wirkt sich aus, dass die Pilzelemente bereits nach mehreren Stunden zersetzt sind.

Eine weitere Möglichkeit der mikroskopischen Beurteilung besteht in der Nutzung eines Fluoreszenzmikroskops mit UV-Blauanregung (spezieller Filter). Dem Kalilauge-Präparat werden Fluoreszenzfarbstoffe zugegeben: Blankophor® oder Calcifluor® (z. B. Myko-Fluoro-Lösung 30 ml von Hain DIAGNOSTIKA GmbH, Nehren). Diese binden am Chitin und bewirken eine Fluoreszenz von Pilzhyphen, Arthrosporen und Sprosszellen. Die Fluoreszenztechnik ist empfindlicher als das herkömmliche, lichtmikroskopische Kalilauge-Präparat.

Differenzialdiagnose der Dermatophyten

Die Unterscheidung der einzelnen Dermatophyten erfolgt aufgrund ihrer morphologischen und physiologischen Eigenschaften [Schönborn, 1982, De Hoog & Guarro 1995, Campbell et al. 1996, St. Germain & Summerbell 1996].

Makromorphologie

Die makroskopische Differenzierung stützt sich auf die Eigenschaften Wachstumsgeschwindigkeit, Struktur und Konsistenz der Kolonie sowie Pigmentierung der Kolonieober- und -unterseite. Zum Einsatz gelangt entweder Sabouraud-4%-Glukose-Agar (SIFIN, Berlin) oder Kimmig-Agar (Heipha GmbH, Heidelberg) [Schönborn, 1982].

Koloniedurch-messer nach 10 Tagen (mm)	**Dermatophytenarten** (Beispiele)
15	*T. verrucosum, T. violaceum*
10-20	*E. floccosum, T. schoenleinii, T. soudanense* u. a.
20-30	*T. rubrum, T. mentagrophytes* var. *quinckeanum,* *T. tonsurans,*
20-40	*T. terrestre* u. a.
> 40	*M. audouinii, T. mentagrophytes, T. equinum* u. a. *M. canis, M. gypseum*

Wachstumsgeschwindigkeit von Dermatophyten

Luftmyzel	***Textur***	***Beispiele***
fehlt	***wachsartig, gummiartig, membranös, faviform***	***T. schoenleinii, T. verrucosum, T. violaceum***
gut entwickelt	flaumig, fädig, wollig, samtig	*M. canis, T. rubrum, T. tonsurans, T. equinum*
Makro- und/oder Mikrokonidien am Luftmyzel	granulös, pudrig, gipsig	*M. gypseum, T. mentagrophytes*

Struktur und Konsistenz von Dermatophytenkolonien

Dermatophyten sind gekennzeichnet durch folgende makroskopische Merkmale:

- Oberseite oft flaumig, wollig und weiß mit Bildung von Luftmyzel (= echtes Myzel)
- gelegentlich auch violett, rötlich, orange oder auch gelblich-weiß gefärbtes Luftmyzel
- Unterseite pigmentiert, oft rotbraun, purpur, manchmal gelb-braun, orange
- Pigment (Farbstoff) diffundiert kaum in den Nährboden
  Ausnahme: *T. rubrum* var. *melanoides* (braun-schwärzliches Pigment färbt den Nährboden durch Diffusion dunkel)
- Unterseite der Kolonien (Fruchtkörper = Thallus) ist glatt, nicht gefurcht oder gefaltet (Ausnahmen möglich!)

Zur Beurteilung der Pilzmorphologie dienen Pilzkolonien auf verschiedenen Nährmedien. Heranzuziehen sind dabei auch die Kulturen auf Sabouraud-Glukose-Agar, der als Standardnährsubstrat für Dermatophyten gilt.

Mikromorphologie

Für die mikroskopische Identifizierung nutzt man Mikrostrukturen, wie Spiralhyphen, Arthrosporen, Chlamydosporen, Makro- und Mikrokonidien u. a.. Die Makrokonidien stellen die Grundlage der Gattungsdiagnose dar (Tab. 3) [Böhme & Friedrich 1961, Schönborn, 1982].

Gattung	**Makrokonidien**
Microsporum	meist spindelförmig, rauwandig
Trichophyton	meist zigarren- oder bleistiftförmig, glattwandig
Epidermophyton	meist keulenförmig, glattwandig

Makrokonidien als Grundlage der Gattungsdifferenzierung

Biochemische Differenzierung

Zur Differenzierung von Dermatophyten, die keine eindeutigen morphologischen Eigenschaften aufweisen, verwendet man biochemische Methoden. Ausgenutzt werden die physiologischen Eigenschaften der einzelnen Pilze. Entscheidend ist der Urease-Test, mit dem man die Fähigkeit und die Schnelligkeit der Harnstoffspaltung bestimmt. Ursprünglich eingesetzt für die Differenzierung von *T. rubrum* und *T. mentagrophytes* [Blaschke-Hellmessen 1964], lässt er aber auch Rückschlüsse auf andere Dermatophyten-Arten zu. Falls der Urease-Test positiv ist, erfolgt ein Farbumschlag des Nährmediums Harnstoff-Agar nach Christensen (Heipha GmbH, Heidelberg) von gelb nach rot.

Harnstoffspaltung (Indikator: Phenolphthalein)	
negativ	***Positiv***
T. rubrum	***T. mentagrophytes***
T. equinum	*T. tonsurans*
T. mentagrophytes var. *erinacei*	*M. ferrugineum*
T. soudanense	*T. schoenleinii*
T. concentricum	*T. violaceum*

Harnstoffspaltung auf Harnstoffagar nach Christensen

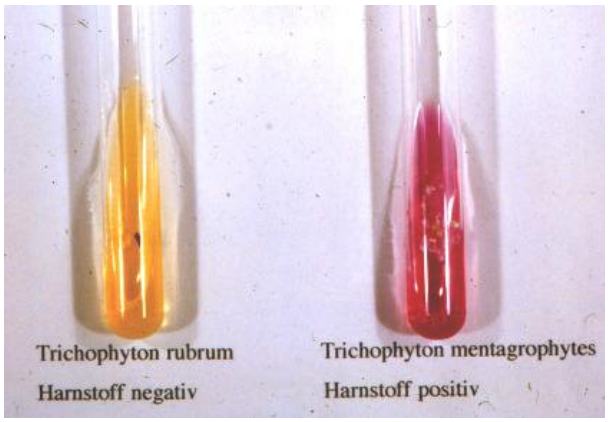

Harnstoffspaltung *T. rubrum* vs. *T. mentagrophytes*

Fast alle Dermatophyten sind befähigt, eine anorganische Stickstoffquelle als Nährsubstrat zu nutzten. Sie zeigen aber ein besseres Wachstum bei bestimmten Protein- oder Aminosäureangeboten. Ebenso besteht eine Autotrophie für Vitamine. Ausnahmen sind:

- *T. equinum* Wachstum abhängig von Nikotinsäure
- *T. megninii* Wachstum abhängig von L-Histidin
- *T. tonsurans* Stimulation durch Thiamin
- *T. verrucosum* Stimulation eines Teiles der Stämme durch Inosit

Als Basisnährboden verwendet man vitaminfreien Casein-Agar bzw. Ammoniumnitratagar in Form von Schrägagarröhrchen. Folgendes Schema wird empfohlen [Schönborn, 1982].

Caseinagar	***Ammoniumnitratagar***
ohne Zusätze mit Thiamin (1,0 mg/l) mit Inosit (250 mg/l) mit Nikotinsäure (10 mg/l)	***ohne Zusätze*** mit L-Histidin (150 mg/l)

Caseinagar vs. Ammoniumnitratagar

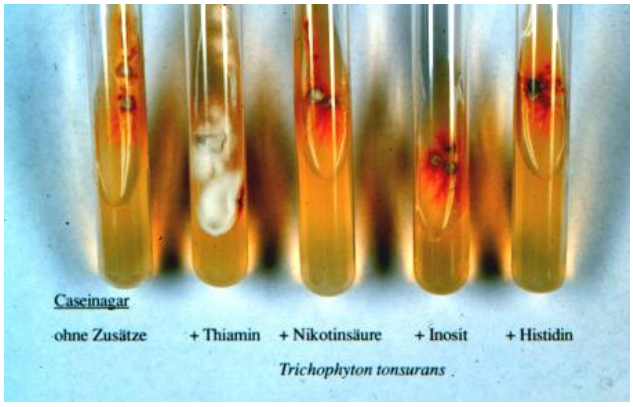

Stimulation von *T. tonsurans* durch Thiamin auf Caseinagar

Trichophyton rubrum

Trichophyton (T.) rubrum ist weltweit und auch in Deutschland der am häufigsten isolierte Dermatophyt (etwa 75% aller Dermatophyten weltweit). Seit Beginn dieses Jahrhunderts nimmt die Prävalenz dieser Spezies in Westeuropa kontinuierlich zu. *T. rubrum* ist ein streng anthropophiler Pilz, d. h. seine Übertragung erfolgt von Mensch zu Mensch: direkt (seltener) und vorzugsweise indirekt. Die Schädigung des Organismus bewirken Stoffwechselprodukte bzw. Pigment, z. B. Cetyltrimethylammoniumbromid, u. a. aus *T. rubrum* und *T. megninii*. Bekannt ist eine immunsuppressive Wirkung, weshalb lokale Entzündungsreaktionen bei Dermatophytosen oftmals fehlen [Nenoff et al., 1999].

Makroskopie

Bildung von weißem, flaumigen Luftmyzel beginnt in der Subkultur schon am zweiten bis dritten Kulturtag. Von einem zentralen Köpfchen ausgehend bilden sich Radiärfalten, die in einem flachen, breiten Kolonierand einmünden. Auf Sabouraud-Glukose-Agar ist diese Randzone ein Hinweis auf *T. rubrum* (Abb. 13a-b). Die flache Peripherie ist gelegentlich, abhängig vom Nährboden, diskret oliv-grün tingiert [Schönborn, 1970].



Kulturoberseite von *T. rubrum* mit weißem, flaumigen Luftmyzel, Sabouraud-4%-Glukose-Agar

Die Kulturunterseite ist braun-rot gefärbt. Pigment wird nicht oder nur wenig in den Nährboden abgegeben. Mais-Glukose-Nährboden stimuliert die Pigmentbildung von *T. rubrum* im Gegensatz zu *T. mentagrophytes*.

Mais-Glukose-Agar (nach Bocobo und Benham) wird nach folgender Rezeptur hergestellt [Schönborn, 1982]:

- 40 g Maismehl (gemahlene Maiskörner) in 1 l Wasser bei 60 °C erhitzen und filtrieren
- 10 g Glukose und 20 g Agar zum wässrigen Auszug hinzufügen
- autoklavieren

T. rubrum auf Sabouraud-4%-Glukose-Agar

Das Wachstum von *T. rubrum* ist abhängig von dem für die Kultivierung verwendeten Nährboden. Die folgenden Abbildungen zeigen den Einfluss des Nährbodens (Sabouraud-4%-Glukose- und Kimmig-Agar) auf Wachstum und morphologische Ausprägung eines Stammes [Schönborn 1972].

T. rubrum auf Sabouraud-Glukose-Agar (links) und Kimmig-Agar (rechts)

Mikroskopie

T. rubrum bildet nur spärlich längliche, oft birnenförmige Mikrokonidien, die in Akladium-form (kornährenartig) an den Hyphen angeordnet sind. Die auffallend länglich-schmalen Makrokonidien sitzen den Hyphen auf. Sie sind dünn- und glattwandig, septiert und an den Polen abgerundet. Diese auch bleistiftförmig bezeichneten Makrokonidien fehlen jedoch häufig [Bastert & Korting 1998].

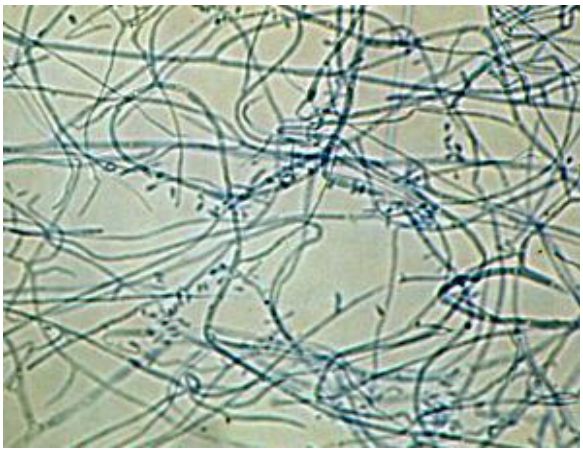

T. rubrum bildet kaum Makrokonidien, dafür sieht man die kornährenartige Anordnung der spärlich auftretenden länglichen Mikrokonidien

Im Einzelfall wird die Diagnose Tinea erst histologisch gestellt.

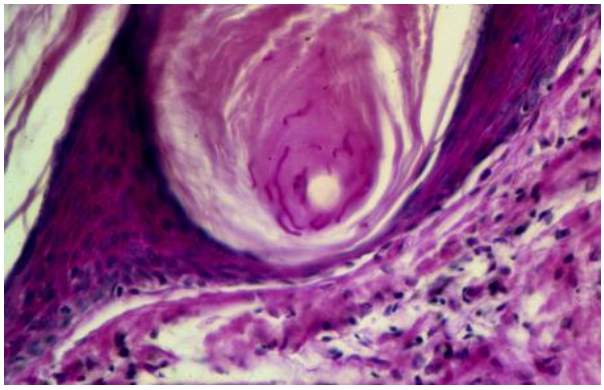

Septierte Hyphen von *T. rubrum* bei Tinea corporis im histologischen Schnitt, PAS-Färbung.

Trichophyton mentagrophytes

T. mentagrophytes zählt neben *T. rubrum* zu den am häufigsten isolierten Dermatophyten. Interessanterweise nimmt dieser Hautpilz in der Statistik der Hautklinik Leipzig im Jahr 1998 jedoch nicht den zweiten, sondern mit 8,1% den vierten Platz nach *M. canis* und *T. tonsurans* ein. Man unterscheidet folgende Varietäten:

- anthropophile Varietät:

  T. mentagrophytes var. *interdigitale*, befällt bevorzugt und meist mit schleichendem Beginn die Interdigitalräume der Zehen und ist vorzugsweise Erreger der Tinea pedum et unguium.



T. mentagrophytes var. *interdigitale* auf Sabouraud-4%-Glukose-Agar

- zoophile Varietäten*:*

  T. mentagrophytes var. *asteroides* hat sein Reservoir häufig im Fell kleiner Nagetiere (z. B. Hamster oder Kaninchen) und ist selten auch von Pferden, Katzen oder Hunden zu isolieren.



T. mentagrophytes var. *asteroides* auf Sabouraud-4%-Glukose-Agar

T. mentagrophytes var. *erinacei* ist ein auf Igel spezialisierter Dermatophyt, der durch direkten Kontakt übertragen wird. *T. mentagrophytes* var. *quinckeanum* dagegen ist bei kleinen Nagetieren endemisch und insbesondere bei der Maus verbreitet (primärer Parasit der Maus, Erreger des sog. Mäusefavus) [Kaben & Plötz 1964].

T. mentagrophytes var*. quinckeanum* auf Sabouraud-4%-Glukose-Agar

Makroskopie

Der rasch wachsende Dermatophyt (schnelleres Wachstum als *T. rubrum*) bildet weißes, pudriges, granuläres Luftmyzel. Zentral erscheint nach Tagen eine schwach gelbe Verfärbung, die diese Art gelegentlich mit *Microsporum gypseum* verwechseln lässt. Die Kulturunterseite ist auf Sabouraud-Glukose-Agar gelb pigmentiert, oft braun (nicht durchgehend), manchmal auch dunkelrot, nicht so selten jedoch auch völlig farblos.

T. mentagropyhtes bildet pudrig weißes Myzel auf Sabouraud-4%-Glukose-Agar



T. mentagropyhtes Kulturunterseite auf Sabouraud-4%-Glukose-Agar mit gelber Pigmentierung der flachen, sandigen Kolonien

Mikroskopie

T. mentagrophytes bildet reichlich Mikrokonidien und in der Regel Makrokonidien. Die Mikrokonidien können in der Akladiumform vorliegen. Charakteristisch ist jedoch die Anordung der kugeligen Mikrokonidien in der sogenannten Botrytisform (weintraubenartig). Ihre Gestalt ist meist rund oder selten birnenförmig. Die runde Mikrokonidienform ist wichtig für die Unterscheidung z. B. von *T. tonsurans* oder *T. terrestre*. In älteren Kulturen werden Spiralhyphen gebildet. Letztere erinnern an Metallfedern in Matrazen und sind artspezifisch für *T. mentagrophytes*.

T. mentagropyhtes mit chrakteristischen runden Mikrokonidien und vor allem zahlreichen Spiralhyphen

Trichophyton tonsurans

T. tonsurans zählt zu den anthropophilen, humanpathogenen Dermatophyten mit besonderer Affinität zum Haar (Erreger der Tinea capitis). Interessant ist, dass dieser Hautpilz in Deutschland zunehmend auch bei Tinea corporis isoliert wird [Nenoff et al., 1997]. Sehr selten verursacht *T. tonsurans* auch eine Onychomykose [Nenoff et al., 1999]. Die hohe Kontagiosität bereitet Probleme u. a. in Kampfsportgruppen und Sportclubs, wo endemische Infektionen auftreten. Diese als Tinea gladiatorum bezeichnete, hoch kontagiöse Infektion betrifft u.a. Ringkämpfer. Übertragung erfolgt direkt und vor allem indirekt, z. B. über die Matten ("Mattenpilz") und sogar über gemeinschaftlich benutzte Kämme [Nenoff et al. 1998].

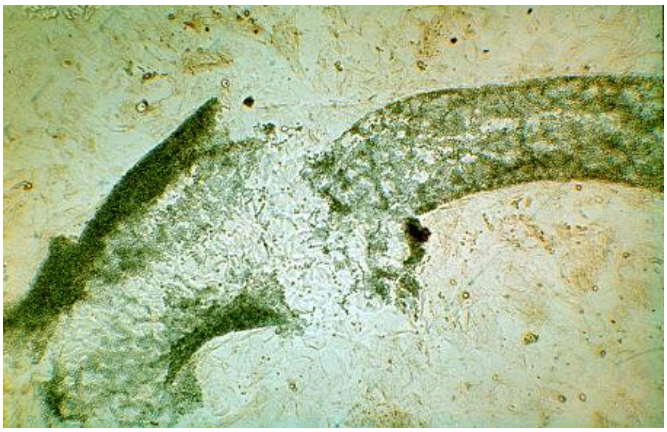

T. tonsurans typische S- oder Komma-Form eines befallenen Haares.

Tinea capitis durch *T. tonsurans*

Makroskopie

Auf Sabouraud-4%-Glukose-Agar bilden sich Kolonien, die zerebriform oder krateriform strukturiert sind. Ein flacher, breiter Rand besteht aus peripher ausstrahlenden Hyphen. Die Kolonieoberseite ist weiß, rötlich-violett, manchmal auch braun-gelblich gefärbt. Gar nicht selten, jedoch für den Untersucher irritierend, sind morphologische Varianten von *T. tonsurans*. So kann die gefaltete Struktur völlig fehlen, der Pilz wächst glatt und flach, rötlich-braun-violett, langsamer als *T. mentagrophytes*, aber schneller als *T. rubrum*. Die Kolonieunterseite ist mahagonifarben, oft geht der Farbton in ein braun-rot über, welches nicht so leuchtend ist, wie das von *T. rubrum*, es erscheint eher dunkel. *T. tonsurans* var. *sulphureum* hat typischerweise einen gelben Thallus (Kulturoberseite). D. h. eine gelbe Färbung eines Dermatophyten sollte immer Anlass sein, nicht nur an *Microsporum canis*, sonder auch an *T. tonsurans* zu denken!

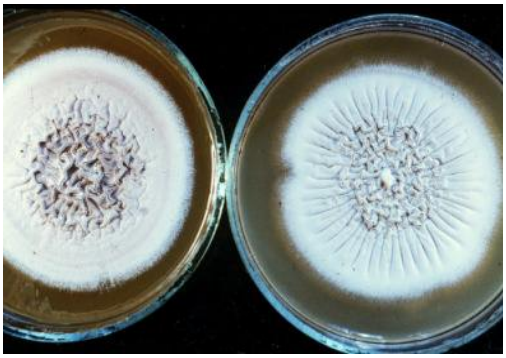

Kultur von *T. tonsurans* auf Sabouraud-4%-Glukose-Agar mit weißem Myzel und ausgeprägtem Oberflächenrelief sowie mahagonifarbener Unterseite

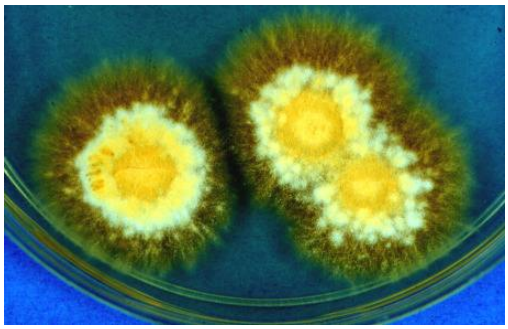

T. tonsurans var. *sulphureum* mit gelber Pigmentierung auf Sabouraud-4%-Glukose-Agar

Mikroskopie

T. tonsurans bildet reichlich Mikrokonidien von unterschiedlicher Form und Größe, die lateral an den Hyphen oder in einfacher Traubenform angeordnet sind. Makrokonidien sind fast immer vorhanden und erscheinen oft deformiert oder rudimentär. Chlamydosporen sind die bevorzugte vegetative Vermehrungsform von *T. tonsurans* und deshalb im mikroskopischen Präparat in unterschiedlicher Form und Größe zu sehen.

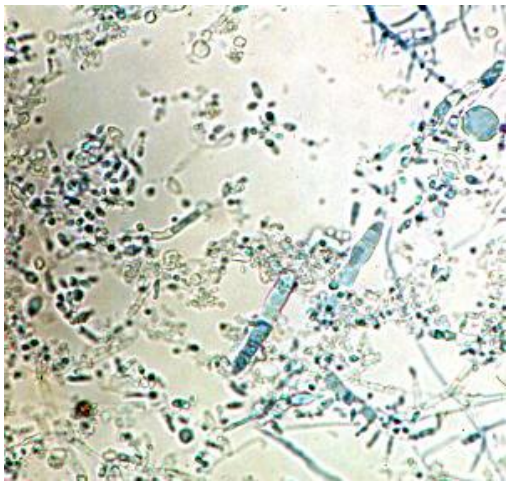

Mikro- und Makrokonidien sowie Chlamydosporen von *T. tonsurans*

Trichophyton verrucosum

T. verrucosum ist ein zoophiler Dermatophyt und als Erreger der Kälberflechte bekannt. Der typische klinische Läsionen im Sinne einer Tinea profunda verursachende Hautpilz kommt gehäuft in ländlichen Gegenden mit Viehzucht vor, da Kälber und Rinder sowie sogar deren Umgebung (Holzgatter) sein Reservoir sind. Die Kälber leiden oft vor allem im Kopfbereich an der *T. verrucosum*-Infektion, eine Ausbreitung auf das gesamte Integument ist möglich [Schönborn, 1962].

Infektionsquelle für *T. verrucosum*-Infektionen beim Menschen ist das Kalb bzw. Rind

Entzündliche, eitrige Trichophytie oder Tinea profunda im Bereich des Kopfes (Tinea barbae) und des Unterarmes durch *T. verrucosum* [Nenoff et al., 2000]

Makroskopie

T. verrucosum zeichnet sich durch extrem langsames Wachstum aus. Es wächst spät in der Kultur an (oft nach 3 bis 5 Wochen Kultivierung). Bei 37°C ist ein deutlich schnelleres Wachstum zu verzeichnen, als bei Raumtemperatur. Der Thallus erscheint glasig, feucht (glabrös) und unregelmäßig gefurcht mit schmutzig-weißer, grauer oder gelblicher Oberseite. Häufig ist die Kolonieform, wie der Name der Spezies es bereits verlauten lässt, verrukös, d. h. warzenartig gefaltet und aufgeworfen. Die Kulturunterseite ist kaum pigmentiert und farblich unauffällig.

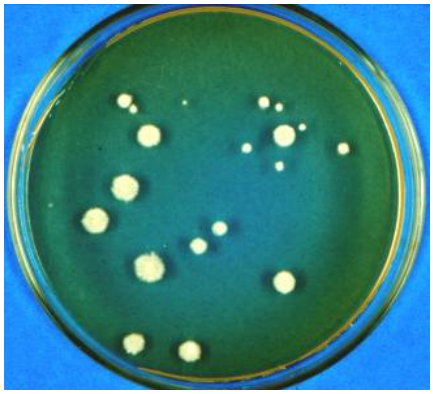

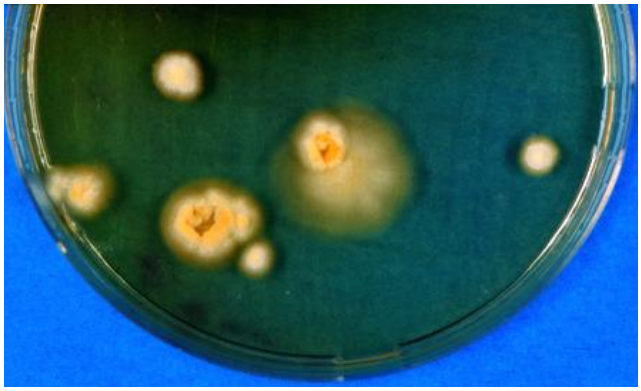

T. verrucoum Kolonien nach 4 und 6 Wochen auf Sabouraud-4%-Glukose-Agar.

T. verrucoum Kolonien mit schmutzig-weißer Oberseite auf Sabouraud-4%-Glukose-Agar.

Mikroskopie

T. verrucosum bildet wenige Mikro- und selten Makrokonidien, dagegen sieht man fast immer unterschiedlich geformte Chlamydosporen. Charakteristisch und stets erkennbar sind Ketten aus Arthrosporen, die sich aus in einzelne, längliche Pilzelemente zerfallenden Hyphen bilden.

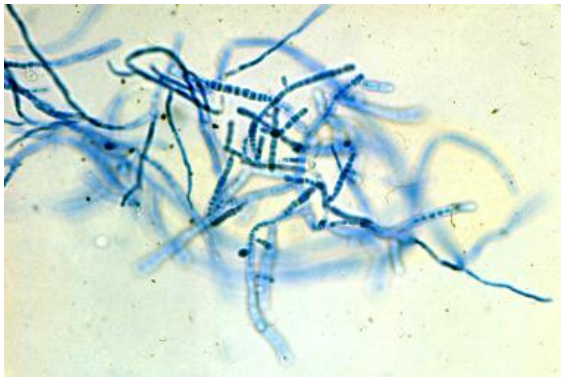

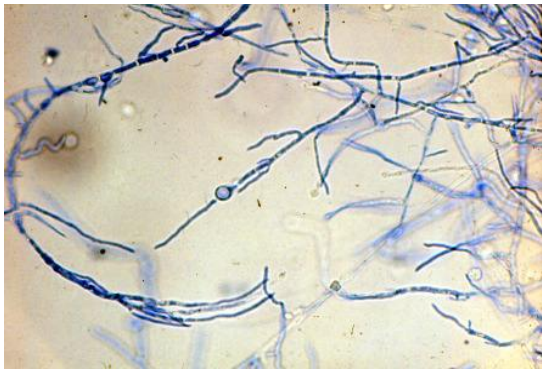

T. verrucosum hat kaum Mikro- und Makrokonidien, dafür jedoch Chlamydosporen und Arthrosporen

Trichophyton schoenleinii

T. schoenleinii war der erste Mikroorganismus, der als Krankheitserreger erkannt wurde, lange bevor Bakterien als krankheitsauslösend für den Menschen nachgewiesen waren. Dr. Schönlein und Dr. Remak hatten 1838/39 den mikroskopischen Nachweis des mykoti-

schen Erregers und im Selbstversuch die Erzeugung einer Tinea capitis bzw. eines Favus demonstriert. Der anthropophile Pilz ist der Erreger des Favus, der früher als "Erbgrind" angesehen wurde [Fuchs 1960]. *T. schoenleinii* kommt in Deutschland und Europa heute nur noch selten vor, häufig dafür aber im nördlichen Afrika, in Asien und den Mittelmeerländern.

Makroskopie

T. schoenleinii ist ein ebenfalls langsam wachsender Pilz, der durch eine feuchte, stark gefurchte Oberfläche und wachsähnliche Konsistenz des Thallus gekennzeichnet ist. Der zentrale Teil der Kolonie läuft zum Rand hin strahlenförmig aus. Die Kulturober- und -unterseite sind gelblich-grau bis weiß gefärbt.

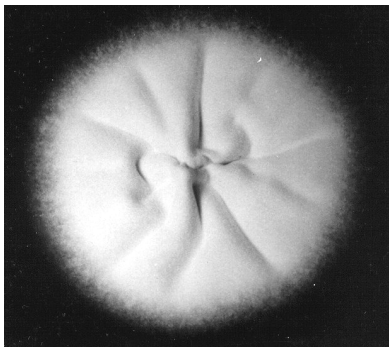

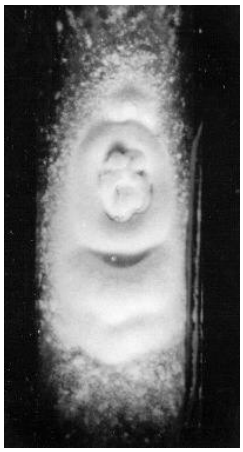

T. schoenleinii mit gefaltetem, gefurchtem, weiß-grauem, gelblichen Thallus auf Sabouraud-4%-Glukose-Agar

Mikroskopie

Im mikroskopischen Bild finden sich hauptsächlich Mikrokonidien, selten Makrokonidien. Chlamydosporen sind vorhanden. Wegweisend für die Artdifferenzierung sind charakteristische dichtome Verzweigungen, so dass der Eindruck von "Kronleuchter"-Hyphen entsteht.

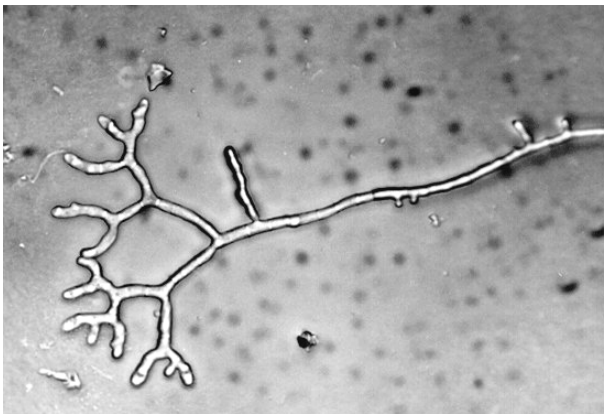

Mikrokonidien, Chlamydosporen, dichtome Verzweigungen sowie Kronleuchter-Hyphen als Charakteristika von *T. schoenleinii*

Trichophyton soudanense

T. soudanense ist ein auf dem afrikanischen Kontinent heimischer Pilz und wird andernorts nur selten isoliert. Er zählt zu den anthropophilen endemisch auftretenden Dermatophyten, hat aber nur begrenzte geografische Verbreitung. Im afrikanischen Raum ist *T. soudanense* neben *T. violaceum* und *T. glabrum* ein häufiger Erreger von Dermatophytosen. Durch den zunehmenden Reiseverkehr [Nenoff et al. 2001]

Makroskopie

Charakteristisch ist die intensive gelblich-orange Färbung des Thallus (aprikosenähnlich). Auf Sabouraud-4%-Glukose-Agar erscheinen kleine, sternförmige, teilweise submers wachsende Kolonien. Die Kulturoberseite ist feucht-glänzend und von Hyphenbündeln umgeben, die strahlenförmig in den Nährboden wachsen.

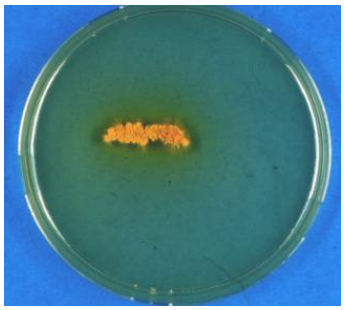

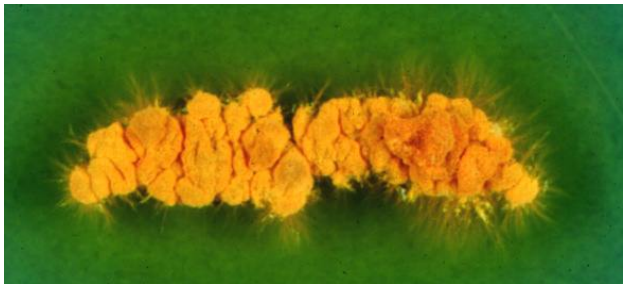

T. soudanense auf Sabouraud-4%-Glukose-Agar: aprikosenfarbene Thalli des langsam wachsenden, anthropophilen Pilzes

Mikroskopie

Typisch für *T. soudanense* ist der Verzweigungsmodus des Myzels. Tochterhyphen zweigen sich im stumpfen Winkel von der Primärhyphe ab und entwickeln sich entgegengesetzt zu deren Wachstumsrichtung weiter (gegenläufige Hyphen, reflexives Myzel). Auf Reiskörnernährboden kann man das Wachstum von ein- und zweizelligen Mikrokonidien vom Akladiumtyp und von Chlamydosporen beobachten. Durch den raschen Zerfall des Myzels werden auch Arthrosporen gebildet.

T. soudanense: Hypenbündel mit gegenläufigem Wachstum der Hyphe, Knotenorgane, Mikrokonidien, Chlamydosporen und Arthrosporen im Lactophenol-Baumwollblau-Präparat

Trichophyton terrestre

T. terrestre ist ein Saprophyt und stellt nicht selten eine sekundäre Besiedlung von Untersuchungsmaterial dar (z. B. von Fußnägeln in den Sommer- oder Herbstmonaten). Der natürliche Lebensraum dieses weltweit verbreiteten Dermatophyten ist der Erdboden. *T. terrestre* ist leicht mit *T. mentagrophytes* (*interdigitale*) zu verwechseln. Um Fehlbeurteilungen zu vermeiden, ist eine genaue Kenntnis seiner Merkmale wichtig. Wegweisend für die Artdifferenzierung kann bereits der unverwechselbare intensiv spezifische Geruch („lauch-/knoblauchartig“).

Makroskopie

Die Kolonieoberseite ist durch pudrig weißes, flaumiges Myzel mit unregelmäßig begrenztem Rand gekennzeichnet.

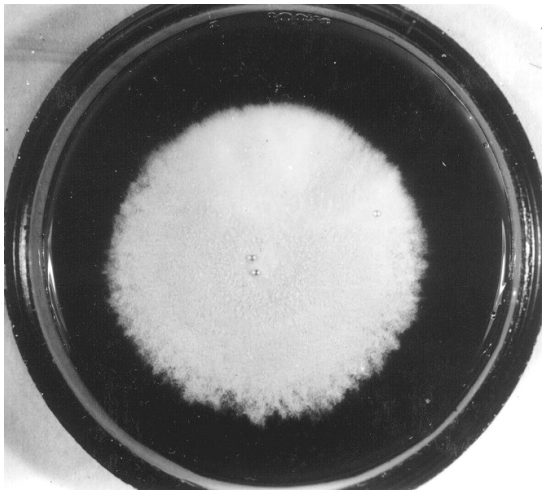

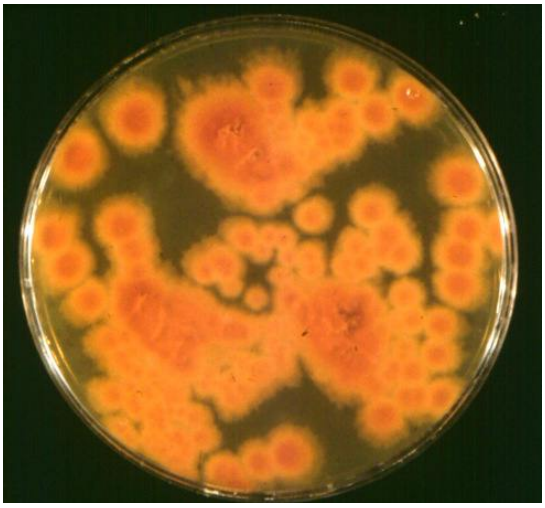

Die Unterseite des Thallus ist farblos bis gelb-rötlich-braun, wobei das Pigment nicht in den Nährboden diffundiert.

Kulturoberseite von *T. terrestre* mit pudrig weißem Myzel und unregelmäßigem Rand, wohingegen die Kolonieunterseite rötlich-braun gefärbt ist

Mikroskopie

Im mikroskopischen Bild herrschen Mikro- und Makrokonidien vor. Die gekammerten Makrokonidien sind schlank, wurstförmig, sowie dünn- und glattwandig mit abgerundeten Polen. Die Mikrokonidien sind einzellig bzw. vorwiegend 2-zellig und haben eine längliche Form mit breiter Basis.

T. terrestre: einzellige Mikrokoniden und gekammerte Makrokonidien, außerdem Raquettehyphen

Trichophyton ajelloi

T. ajelloi kommt als terrestrischer Pilz vorwiegend im Erdboden vor. Dieser Dermatophyt hat große morphologische Ähnlichkeit mit *M. vanbreuseghemii*, wodurch es immer wieder zu Verwechslungen kommen kann [Rioux et al. 1966].

Makroskopie

Der schnell wachsende Pilz ist gekennzeichnet durch eine flache, staubig-gipsig orange

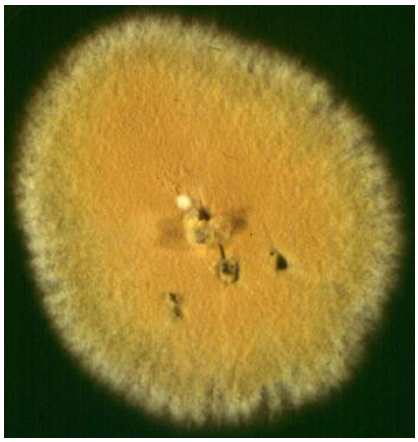

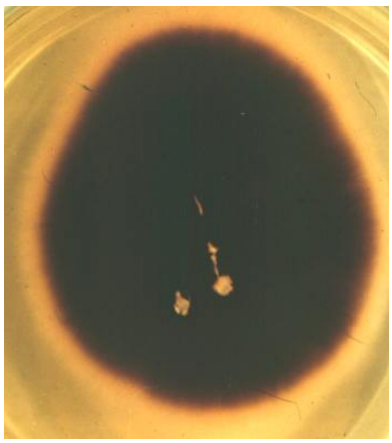

braun-braun gefärbte Kulturoberseite (ähnlich *M. gypseum*). Die Kolonieseite hat eine sehr variable Färbung, von orange über braun bis violett. Das Pigment diffundiert und verfärbt den Nährboden.

Mikroskopie

Im mikroskopischen Bild herrschen dickwandige, vielzellige gestielte Makrokonidien vor. Mikrokonidien kommen nur in geringer Zahl vor oder fehlen.

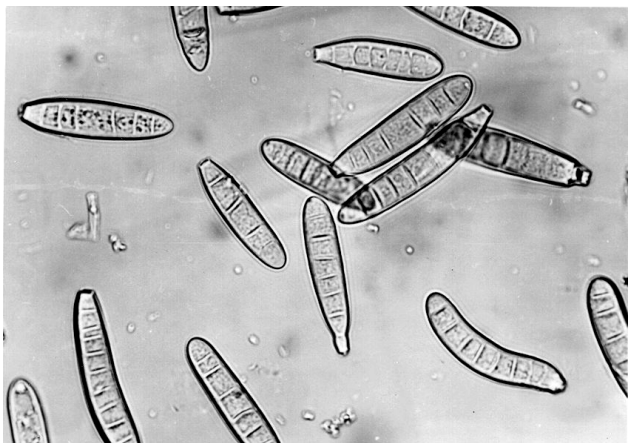

Zylinderförmige, glatte mehrkammrige Makrokonidien von *T. ajelloi*

Trichophyton violaceum

Dieser anthrophophile Dermatophyt ist der Erreger der chronischen Trichophytie der Haut und ihrer Anhangsgebilde, sowie vereinzelt der Lymphknoten. *T. violaceum* kommt in Deutschland und Europa selten vor, ist aber in Mittelmeerländern, in Nord- und Zentralafrika endemisch.

Makroskopie

Der sehr langsam wachsende Pilz ist sehr leicht zu identifizieren durch einen dunkelvioletten Farbumschlag auf der Kulturober- und –unterseite. Das Pigment, welches *T. violaceum* sein unverwechselbares Aussehen verleiht, diffundiert nur wenig in den Nährboden. Erstaunlicherweise hat *T. violaceum* noch eine pigmentfreie Variante mit lederartiger feucht glänzender Oberfläche. Es handelt sich dabei um *T. violaceum* var. *glabrum*.

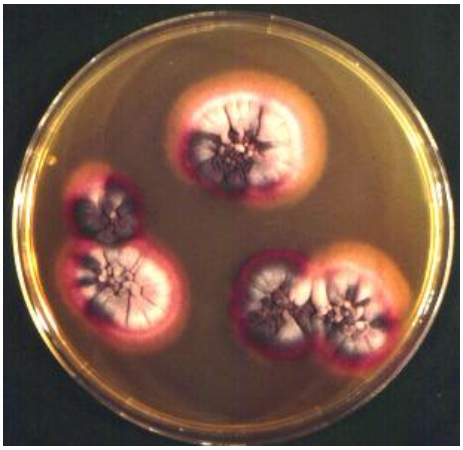

Kulturober- und -unterseite von *T. violaceum* gekennzeichnet durch die violette Pigmentierung der glabrösen Kolonien

Mikroskopie

Durch das langsame Wachstum von *T. violaceum* ist das Myzel stark septiert und von unterschiedlicher Breite. Ähnlich wie bei *T. schoenleinii* sind dichotome Verzweigungen erkennbar. Dünnwandige Makrokonidien kommen nur spärlich vor. Chlamydosporen werden reichlich gebildet. Bei *T. violaceum* var. *glabrum* sind in geringer Zahl Mikrokonidien vorhanden. Die Makrokonidien haben lateral stehende Hyphen.

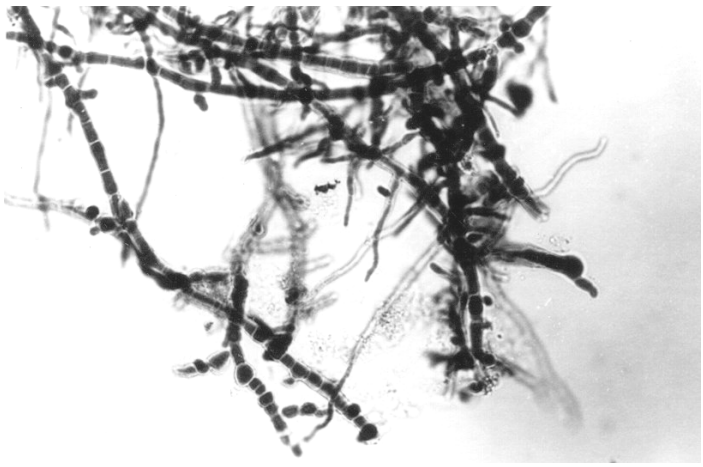

Gestauchtes Myzel mit dichotomer Verzweigung, Makrokonidien sowie Chlamydosporen von *T. violaceum*.

Trichophyton concentricum

Synonym: Tokelau

Makroskopie

Kulturen wachsen sehr langsam. Der Thallus erscheint zerebriform gefurcht, kahl (glabrös) und mit spärlichem weißem Luftmyzel, später auch braune Pigmentierung, evtl. mit weißlichen Sektoren. Gelbes Pigment an Kulturober- und –unterseite.

Mikroskopie

Charakterisitisch ist sog. steriles Myzel aus unregelmäßigen Pilzfäden, d. h. weder Makro- noch Mikrokonidien sind erkennbar (Abbildung aus St-Germain & Summerbell 1996). Interkalare Chlamydosporen sind meist vorhanden und liegen manchmal kettenförmig angeordnet.

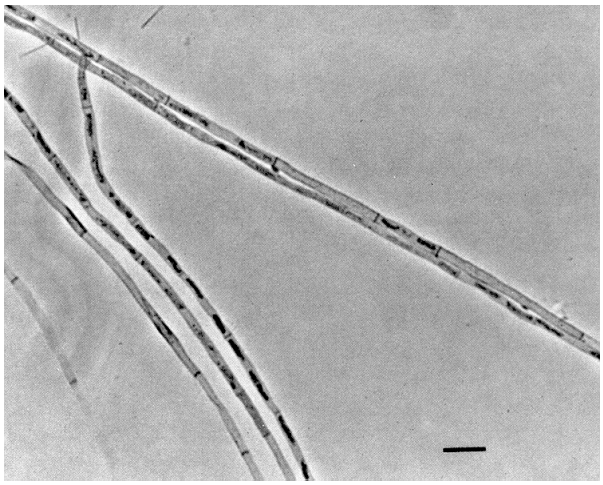

Klinische Bedeutung

T. concentricum ist anthropophil und kommt als Erreger der Tinea imbricata ausschließlich in Südostasien vor. Geografische Verbreitung: u. a. die Inseln des pazifischen Ozeans, des Malaiischen Archipels und Südchina. Im besonderen Maße sind die Bewohner der Fidschi-Inseln betroffen.

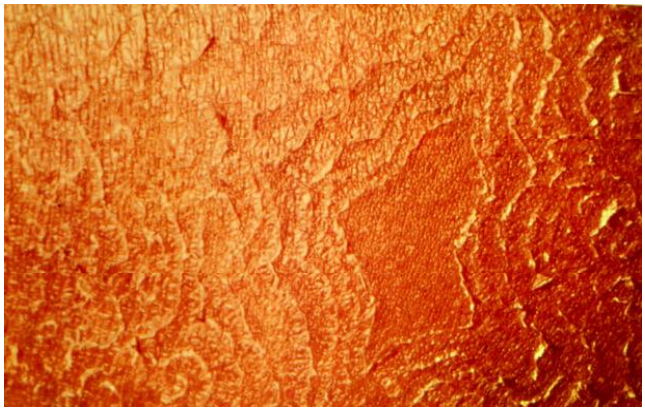

Die Klinik ist charakteristisch mit zentrifugal wachsenden, kokardenförmigen trockenen, schuppenden Läsionen. Die Schuppen sind übereinandergeschichtet, so dass ein Dachziegel-artiges Aussehen (= Adjektiv „imbricata“) resultiert, also die in den genannten Gebieten endemische Tinea imbricata.

Microsporum canis

Microsporum (M.) canis zählt mit ca. 12% Anteil an den Isolaten der Hautklinik der Universität Leipzig zu den häufigsten Dermatophyten. Der Erreger ist primär ein zoophiler Dermatophyt pelztragender Wild- und vor allem Haustiere. Durch Hunde und häufiger jedoch Katzen wird der zusätzlich humanpathogene Pilz auf den Menschen übertragen. Besonders hohe Kontagiosität und Infektiosität besitzt *M. canis* für Kinder und Jugendliche (Tinea corporis et capitis). Eine Übertragung von Mensch zu Mensch mit nachfolgender Endemie in Kindergärten, Schulen oder Familien ist auch möglich - häufiger ist jedoch ein Tier die eigentliche Infektionsquelle [Nenoff et al. 1997].

M. canis: Tinea corporis et capitis durch *M. canis* bei einem 8-jährigen Mädchen. Differenzialdiagnostisch wurde zunächst auch an eine Psoriasis vulgaris (Schuppenflechte) und eine Impetigo contagiosa durch *Staphylococcus aureus* gedacht.

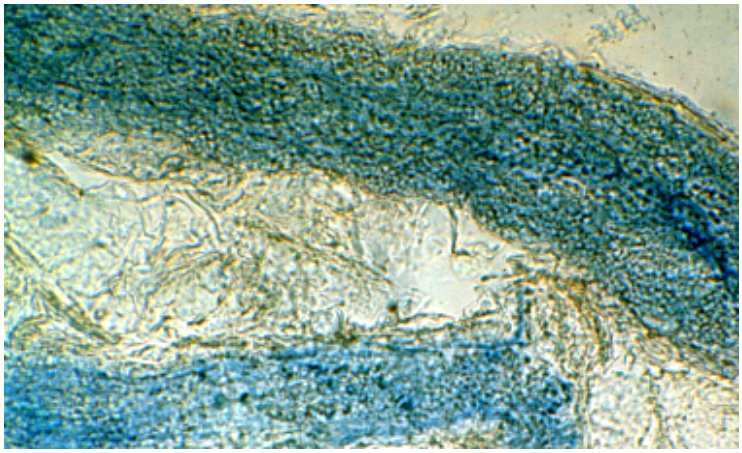

Typischer Sporenmantel eines mit *M. canis* befallenen, abgebrochenen Kopfhaares. Charakteristisch ist das ektotriche Befallsmuster.

Makroskopie

M. canis bildet auf Sabouraud-Glukose-Agar weißes, flaches Luftmyzel, das gelegentlich nicht radiär ausstrahlt, sondern angedeutet zirkulär angeordnet ist. Die Kulturoberseite zeigt nur wenig gelbes Pigment, die Unterseite dagegen ist kräftig gelb gefärbt und teilweise gefurcht. Auf Mais-Glukose-Nährboden wird ein leuchtend gelber, fast orange wirkender Farbstoff gebildet. *M. canis* lässt sich im Gegensatz zu *M. audouinii* auch auf Reisagar (ungeschälte, gekochte und autoklavierte Reiskörner) kultivieren, was zur Differenzierung genutzt wird.

M. canis auf Sabouraud-4%-Glukose-Agar: Kolonien mit flachem, weißem und zirkulär angeordnetem Myzel. Die gelb gefärbte Kulturunterseite schimmert durch das spärliche Luftmyzel hindurch.

Mikroskopie

Makrokonidien in typischer Spindelform bildet dieser zoophile Dermatophyt in unterschiedlicher Intensität aus. Wenn diese nur vereinzelt vorkommen, braucht es Geduld, sie unter dem Mikroskop zu finden. Bewährt hat sich hierfür die Anfertigung eines sogenannten Quetschpräparates mit Lactophenol-Baumwollblau-Farblösung (anstelle des Tesafilm-

Abriss-Präparates). Typisch sind an beiden Polen spitz zulaufende, spindelförmige Makrokonidien mit Protuberantien vorzugsweise an den Polen, entsprechend der Anordnung der Querteilung durch die Kammerung bzw. Septierung, so dass ein "raues" Erscheinungsbild

der dicken Wände imponiert. Mikrokonidien sind weniger zahlreich.

M. canis: spindelförmige, dickwandige Makrokonidien

Microsporum gypseum

M. gypseum-Infektionen geht in der Regel der Kontakt zur Erde oder eine Bodenbearbeitung voraus, d. h. es handelt sich um einen geophilen Dermatophyten. Eine Infektion steht oft in Zusammenhang mit beruflicher Exposition, betroffen sind unter anderem Gärtner (Tinea manuum) [Schönborn et al. 1972].

Makroskopie

M. gypseum erinnert makroskopisch an *T. mentagrophytes*. Der Erreger ist ein schnell wachsender Dermatophyt und bildet flaches, granuläres Luftmyzel. Die Kulturoberseite hat auf Sabouraud-Glukose-Agar eine weiß-gelbliche, fast zimtbraune Färbung. Die Unterseite der Kolonien ist farblos oder dunkelgelb-braun. Das Pigment diffundiert nicht in den Nährboden.

M. gypseum auf Sabouraud-4%-Glukose-Agar mit flachem, granulären Myzel und sandfarbener Tönung

Mikroskopie

Das mikroskopische Bild beherrschen massenhaft vorkommende spindelförmige, dünnwandige, "raue" Makrokonidien mit etwas abgerundeten Polen, die oft birnenförmig zusammenstehen. Außerdem bildet *M. gypseum* reichlich Mikrokonidien.

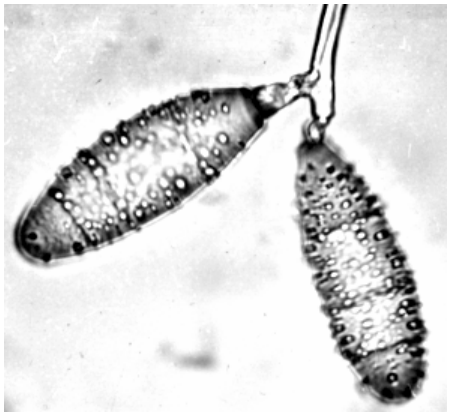

M. gypseum: spindelförmige Makrokonidien mit abgerundeten Polen

Microsporum audouinii

M. audouinii ist als anthropophiler Dermatopyht besonders für Kinder hochinfektiös. Der Erreger hat in den letzten Jahren und Jahrzehnten gegenüber den anderen *Microsporum*-Arten an Bedeutung und Aktualität verloren. Bis Anfang der 50er Jahre des 20. Jahrhunderts war *M. audouinii* allerdings noch der häufigste Erreger der Tinea capitis in Deutschland und Europa. Die Infektion spricht sehr gut auf Griseofulvin an, was als Grund für den auffälligen Rückgang des Erregers nach Einführung dieses peroral zu applizierenden Antimykotikums im Jahr 1958 angesehen wird.

Makroskopie

M. audouinii wächst etwas langsamer als *M. canis* und bildet kurzes, weißes, später weißbraunes Luftmyzel. Die Kulturunterseite ist farblos und im mittleren Teil evtl. braun gefärbt.

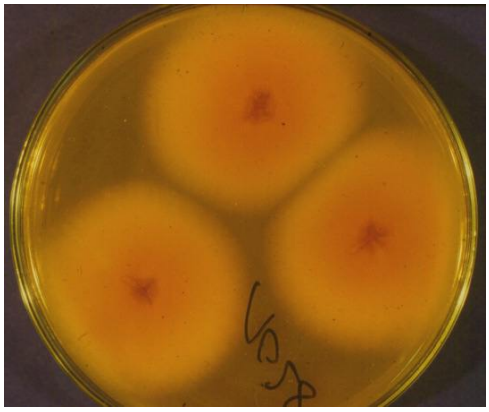

M. audouinii auf Sabouraud-4%-Glukose-Agar: Oberseite und Unterseite der Kolonien

Mikroskopie

Mikrokonidien und Makrokonidien werden spärlich ausgebildet. Letztere weisen oft eine deformierte Gestalt sowie eine sichelförmige Krümmung auf.

Microsporum persicolor

M. persicolor ist ein seltener zoophiler Dermatophyt mit Vorkommen insbesondere in westlichen Teilen Europas. Dieser Pilz wurde bei seiner Erstbeschreibung durch Sabouraud 1910 als vermeintliche *Trichophyton*-Art beschrieben. Erst 1967 ordnete ihn Stockdale in die Gattung *Microsporum* ein.

Makroskopie

M. persicolor hat äußerlich gewisse Ähnlichkeit mit *T. mentagrophytes* und wird deshalb oft nicht richtig identifiziert. Der schnell wachsende Dermatophyt ist durch eine pfirsichfarbene, rötliche bis sandfarbene Oberseite mit Randsaum und eine rot-braun bis weinrot gefärbte Unterseite gekennzeichnet.

4 Wochen alte Kolonie von *M. persicolor* auf Sabouraud-4%-Glukose-Agar und Kimmig-Agar

Mikroskopie

Das mikroskopische Bild unterscheidet sich etwas von dem von *T. mentagrophytes*. *M. persicolor* bildet reichlich Mikrokonidien, die entweder rund, tropfenförmig oder oval-länglich sein können. Die spindelförmigen dünnwandigen Makrokonidien sind im Bereich der Pole mit zahlreichen Protuberantien versehen und oft erst mit Ölimmersion erkennbar. Spiralhyphen werden nach ca. drei Kulturwochen gebildet.

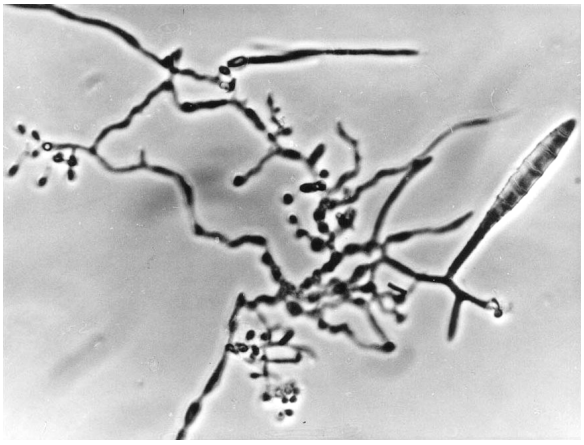

Raquettemyzel und spindelförmige Makrokonidien von *M. persicolor*

Microsporum nanum

Makroskopie

Der Thallus auf Sabouraud-Glukose-Agar ist flach, dünn, pudrig, manchmal körnig, ohne Furchung (Ähnlichkeit mit *Microsporum gypseum*). Kulturunterseite mit rötlichem Pigment.

Mikroskopie

Wie für *Microsporum*-Arten typisch, werden viele Makrokonidien gebildet. Diese sind jedoch nicht die sonst spindelförmig, sondern relativ klein, ellipsoid und nur 1- bis 3-zellig sowie rauwandig (Abbildung aus St-Germain & Summerbell 1996). Die zahlreichen Makrokonidien sind meist traubenförmig angeordnet. Die kleinen Makrokonidien lassen differenzialdiagnostisch an *Chrysosporium keratinophilum* denken (Verwechslung!). Keulen- oder birnenförmige Mikrokonidien sind zahlenmäßig unterrepräsentiert.

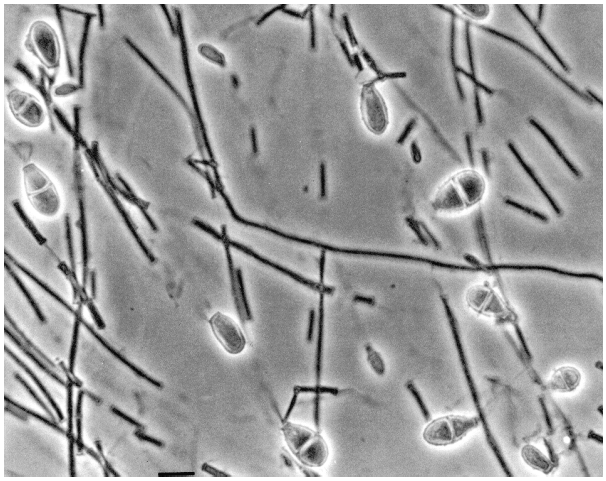

Klinische Bedeutung

M. nanum hat ein weltweit verbreitetes geophiles saprophytäres Stadium. Ansonsten werden Tiere befallen, diese bilden das Reservoir für zoophile Dermatophytosen des Menschen.

Microsporum cookei

Der Pilz zählt zu den geophilen, keratinophilen Dermatophyten. *M. cookei* ist in allen Teilen der Welt im Erdboden verbreitet und im Gegensatz zu *M. gypseum* humanpathogenetisch nur von geringer Bedeutung.

Makroskopie

Die Kolonieoberseite ist gekennzeichnet durch eine pudrige Konsistenz mit gelbbraun gefärbten Zentrum und einer weiß-wollig erscheinenden peripheren Zone. Die Kolonieunterseite ist von intensiver braun-roter Farbe. Die Kolonieentwicklung und Konidienbildung kann durch Wärme gehemmt werden.



M. cookei auf Sabouraud-4%-Glukose-Agar

Mikroskopie

Das mikroskopische Bild wird von einer großen Zahl spindelförmiger rauer Makrokonidien bestimmt, ähnlich wie zuvor für *M. gypseum* beschrieben. Die Mikrokonidien stehen lateral an den Hyphen.

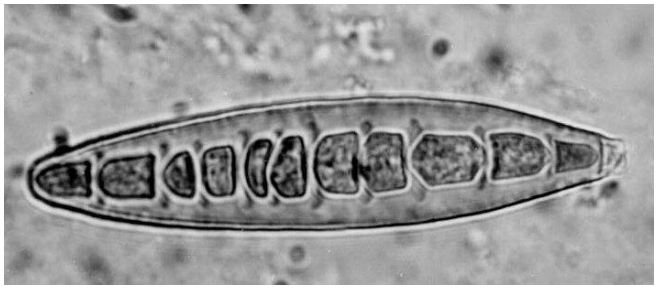

Raue spindelförmige Makrokonidien von *M. cookei*

Mikrosporum vanbreuseghemii

M. vanbreuseghemii ist ein noch nicht so lange bekannter geophiler Dermatophyt, welcher Tiere und Menschen befällt. Dieser Pilz wurde ursprünglich für *T. ajelloi* gehalten, was nach Entdeckung des perfekten Stadiums wiederlegt werden konnte. Die mikromorphologischen Ähnlichkeiten der beiden Dermatophyten geben Anlass zur Verwechslung.

Makroskopie

Auf Sabouraud-4%-Glukose-Agar bildet *M. vanbreuseghemii* flachen Kolonien mit körniger oder wolliger Oberfläche und zart- bis dunkelrosa Farbe. Die Kulturunterseite ist im Gegensatz zu *T. ajelloi* (purpurrot) gelblich bis intensiv gelb gefärbt.

Mikroskopie

Im mikroskopischen Bild herrschen raue, dickwandige, zylinderförmige Makrokonidien vor. An Luftmyzelhyphen stehen lateral einzellige Mikrokonidien.

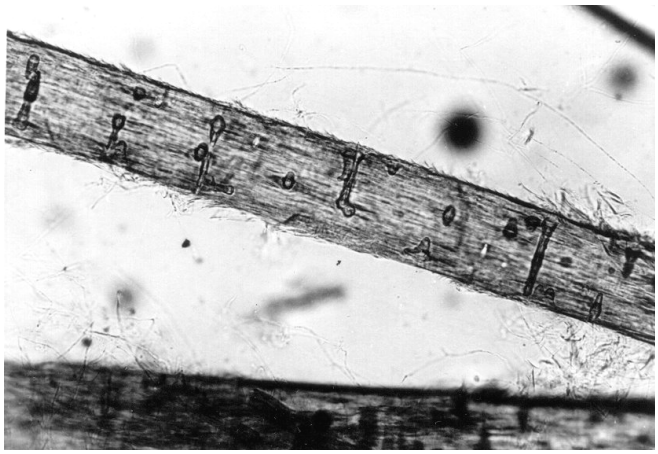

KOH-Präparat eines Haares von *M. vanbreuseghemii* mit durch- und umwachsendem Myzel, das in Sporen zerfällt

Epidermophyton floccosum

Innerhalb der Gattung *Epidermophyton (E.)* ist *E. floccosum* die bisher einzig bekannte humanpathogene Art.

Makroskopie

E. floccosum ist ein schnell wachsender Pilz und hat einige typische Merkmale, wodurch eine frühzeitige Differenzierung möglich ist. Nach einigen Tagen Bebrütung auf Sabouraud-4%-Glukose-Agar ist die Kulturoberseite durch eine gelblich-grünliche Färbung ("olivgrün") und flaches Myzel gekennzeichnet. Sehr früh bildet sich indirektes weißes oder "steriles" Myzel, das mit jeder Subkultivierung zunimmt, so dass der gesamte Thallus wollig-weiß erscheint und die anfänglich samtartige, gelbgrüne Oberfläche völlig verschwindet. Man spricht in diesem Zusammenhang von Pleomorphismus, d. h. der Dermatophyt wird pleomorph aufgrund der Zunahme des sogenannten sterilen Myzels und der Abnahme des Vorkommens von Makrokonidien. Die Kulturunterseite ist gelblich-braun pigmentiert [Schönborn et al. 1973].

E. floccosum auf Sabouraud-4%-Glukose-Agar wächst mit flachem Myzel und gelblicher bis olivgrüner Färbung

Mikroskopie

Im mikroskopischen Bild herrschen keulenförmige, gekammerte Makrokonidien vor, die einzeln lateral an Hyphen oder in Gruppen terminal angeordnet sind. Es sei betont, dass Mikrokonidien völlig fehlen. Mit zunehmendem Alter der Kultur bilden sich Chlamydosporen in großer Zahl, welche die bevorzugte Dauerform darstellen, da sie aufgrund ihrer dicken doppelten Außenwand vor Austrocknung geschützt sind.

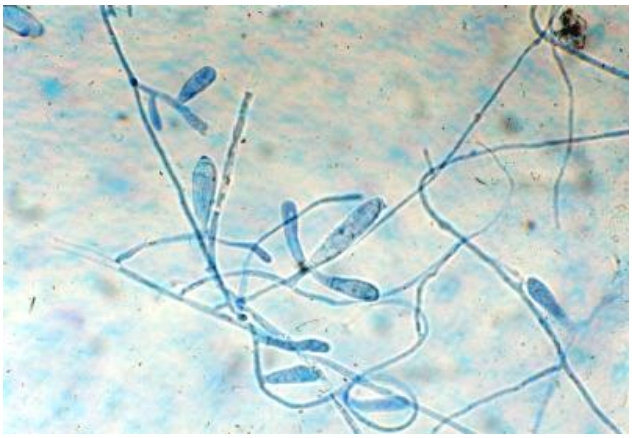

E. floccosum: typische keulenförmige Makrokonidien im Lactophenol-Baumwollblau-Präparat

Scopulariopsis brevicaulis

Scopulariopsis brevicaulis kann bei vorgeschädigten Nägeln als primärer Erreger der Onychomykose isoliert werden. In der Regel sind nur die Großzehennägel betroffen. Ansonsten stellt der ubiquitär vorbreitete Schimmelpilz keine Gefahr für Haare oder Epidermis des Menschen dar. Nur selten wird eine Infektion der plantaren Hornhaut durch *Scopulariopsis brevicaulis* verursacht.

Onychomykose der Großzehennägel durch *Scopulariopsis brevicaulis*

Makroskopie

Die Kolonien von *Scopulariopsis brevicaulis* sind zunächst weiß, werden nach einigen Tagen auf Sabouraud-4%-Glukose-Agar bald bräunlich bzw. typisch zimtfarben und erscheinen staubig. Die Rückseite ist gelblich–grau.

Zimtfarbenes Aussehen der Kulturoberseite von *Scopulariopsis brevicaulis* auf Sabouraud-4%-Glukose-Agar

Mikroskopie

Ähnlich wie *Penicillium* bildet *Scopulariopsis brevicaulis* reichlich Konidienketten, jedoch mit vergleichsweise deutlich größeren, rauwandigen Konidien.

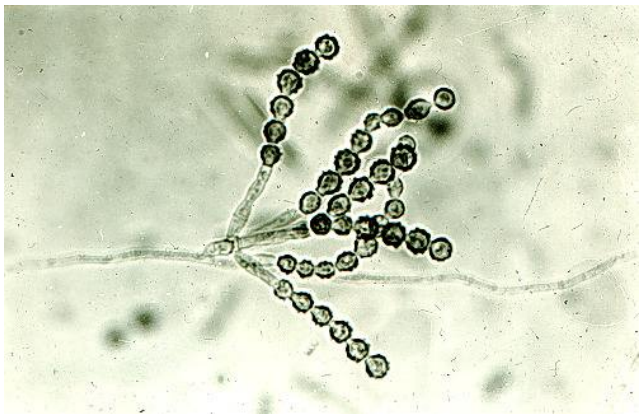

Scopulariopsis brevicaulis: Kondiophor mit verzweigten Kette rauwandiger Konidien

***Geomyces pannorum* (früher C*hrysosporium pannorum*)**



Koloniemorphologie: Innerhalb von 5 Tagen Wachstum von weißen granulären Kolonien von ca. 3 cm Durchmesser. Teilweise pleomorph. Typisch ist die **gelbe Pigmentierung** der **Kolonieunterseite**. Makroskopisch ist Verwechslung mit *T. verrucosum* möglich. Kein oder schlechtes Wachstum bei 37°C = wichtiges Unterschidungskriterium zu Dermatophyten = diese wachsen fast immer bei 37°C!

Mikromorphologie: Weiße hyaline Hyphen, teilweise Bildung von einfachen Konidiophoren, daran glattwandige clavate Konidien, teilweise auch Bildung an kurzen Protrusionen oder direkt am Myzel.

Medizinische Bedeutung: Keratinolytisch. Selten Erreger von Mykosen der Haut und der Nägel.

Chrysosporium keratinophilum

Makroskopie

Schnellwachsende flache Kolonien, die weiß, manchmal cremefarben oder gelbgetönt sind.

Verwechselung mit Dermatophyten, speziell *T. mentagrophytes* oder *T. terrestre* möglich.

Mikroskopie

Endständige und lateral angeordnete ovale bis piriforme (birnenförmige) Konidien, deren Größe zwischen der von Mikrokonidien der Dermatophyten und der einzelligen Sporen von *Scedosporium apiospermum* liegt. Die Anordnung ähnelt der Botrytis-Form (Weintrauben-artig) von *T. interdigitale*/*T. mentagrophytes*.

Abbildung aus De Hoog et al. 2000, Atlas of clinical fungi.

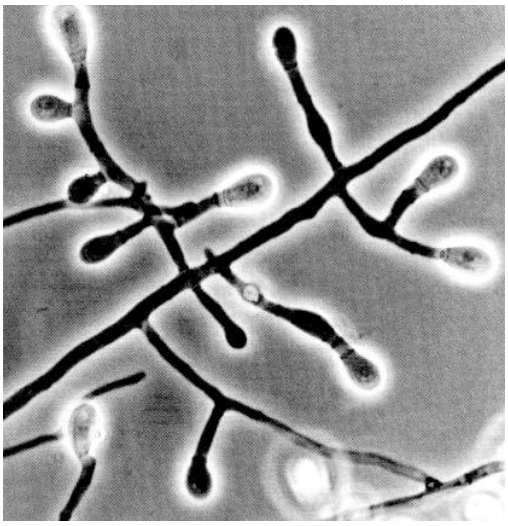

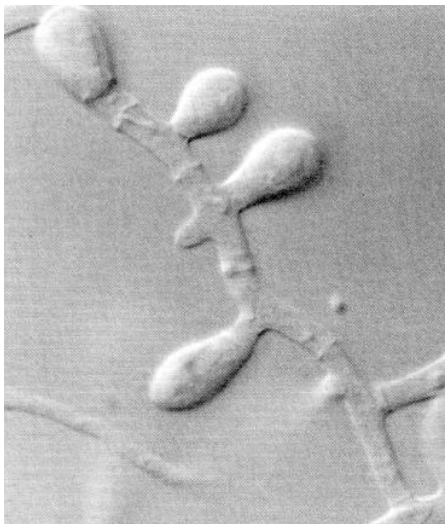

Physiologie

Der dermatophytenähnliche Schimmelpilz hat keratinolytische Aktivität und wird gelegentlich aus Hautschuppen oder Nagelspänen isoliert. Meist handelt es sich nicht um eine Mykose, sondern um sekundäres Wachstum oder eine Kontamination.

Aspergillus candidus

Makroskopie

Weiße, manchmal schwach gelbliche Kolonien, mit zunehmender Kultivierungszeit am Rand hellbraun verfärbt.

Mikroskopie

Die Konidiophoren (Konidienträger) der weißen *Aspergillus*-Spezies sind glattwandig (bis sehr diskret rauwandig). Die runden Vesikel tragen auf der gesamten Oberfläche ein- und zweireihig angeordnete Phialiden. Wenn Cleistothecien nachweisbar sind, dann haben diese eine purpurne bis schwarze Färbung.

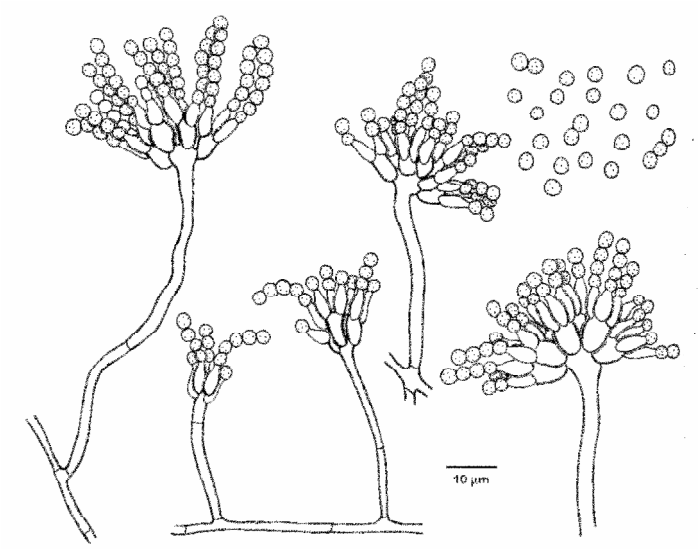

Abbildung aus De Hoog et al. 2000, Atlas of clinical fungi.

Klinische Bedeutung

Bisher liegen Berichte über systemische Mykosen durch A. candidus vor, außerdem über Otomykosen. Darüber hinaus wurde A. candidus im mykologischen Labor der Universitätshautklinik Leipzig bereits 1970 als Erreger von Onychomykosen isoliert (Schönborn & Schmoranzer 1970).

Literaturverzeichnis

Bastert J & Korting HC (1998) Diagnostische Methoden zur Spezies-spezifischen Differenzierung unterschiedlicher Dermatophyten. Dtsch. med. Wschr. 123, 499-503

Blaschke-Hellmessen R (1964) Über Schwierigkeiten bei der Unterscheidung von *Trichophyton mentagrophytes* und *Trichophyton rubrum*. Zbl Bakt, Parasit-knd, Inf-krkh Hyg 191, 543-555

Böhme H & Friedrich E (1961) Erfahrungen mit einer einfachen Methode zur Unterscheidung von *Trichophyton rubrum* und *Trichophyton mentagrophytes*. Zbl Bakt, Parasit-knd, Inf-krkh Hyg 183, 541-553

Campbell CK, Johnson EM, Philpot CM & Warnock DW (1996) Identification of pathogenic fungi. Public Health Laboratory Service London

De Hoog GS, Guarro J, Gené J, Figueras MJ (2000) Atlas of clinical fungi. 2nd edition. Centraalbureau voor Schimmelcultures, Utrecht, The Netherlands & Universitat Rovira i Virgili, Reus, Spain

Fuchs O (1960) Seit 4 Generationen familiärer Favus in Sachsen. Dermatol Wschr 141, 301-309

Kaben U & Plötz W-D (1964) Mäusefavus im Bereich des behaarten Kopfes. Dermatol Wschr 146, 270-276

Nenoff P & Haustein UF (1997) Tinea corporis due to *Trichophyton tonsurans* Malmsten. Report of a patient from Zaire. mycoses 40, 127-129

Nenoff P, Gebauer Silke, Rytter M & Haustein UF (1997) Tinea capitis et corporis durch *Microsporum canis*. derm Prakt Dermatologie 3, 302-308

Nenoff P, Gebauer Silke, Lipski Susanne & Haustein UF (1998) Tinea capitis et faciei gladiatorum durch *Trichophyton tonsurans* Malmsten. Zeitschr H + G 73 (4), 217-222

Nenoff P, Gebauer Silke, Wolf T & Haustein UF (1999) *Trichophyton tonsurans* as rare but increasing cause of onychomycosis. Br J Dermatol 140, 555-557

Nenoff P, Wetzig T, Gebauer Silke, Mittag M, Paasch U, Glander HJ & Haustein UF (1999) Tinea barbae et faciei durch *Trichophyton rubrum*. Akt Dermatol 25, 392-396

Nenoff P, Rytter M & Haustein UF (2000) Tinea barbae et corporis durch *Trichophyton verrucosum.* derm Praktische Dermatologie 6, 96-104

Nenoff P, Schmoranzer B, Schubert S & Haustein U-F (2001) Zentrifugal wachsende erythrosquamöse Plaques nach Westafrikaaufenthalt: Tinea corporis verursacht durch *Trichophyton soudanense* Joyeux als importierter Erreger. Hautarzt 52 (10.1), 910-914

Rioux J-A, Jarry D-T, Jarry D-M, Juminer B (1966) *Trichophyton vanbreuseghemii* Rioux, Jarry et Juminer, 1964. Ann Parasitol (Paris) 41, 195-201

Schönborn C (1972) Über Varianten von *Trichopyhton rubrum*. Zbl. Bakt. Hyg., I. Abt. Orig. A 219, 378-389

Schönborn C (1970) Zur Bedeutung von Milieufaktoren für die Merkmalsausbildung von *Trichopyhton rubrum*-Stämmen. Mykosen 13 (9): 457-466

Schönborn C (1962) *Trichopyhton verrucosum,* Trichophytie-Erreger bei Mensch und Tier. Med Bild 5, 113-118

Schönborn C & Pöhler H (1972) Dermatophytosen des Inguinalbereiches, unter besonderer Berücksichtigung einer *Microsporum-gypseum*-Infektion. Derm. Mschr. 158 586-594

Schönborn C, Schmoranzer H (1970) Untersuchungen über Schimmelpilzinfektionen der Zehennägel. Mykosen 13, 253-272

Schönborn C & Schuhmann P (1973) Durch *Epidermophyton floccosum* verursachte Dermatomykosen. Derm. Mschr. 159 690-698

Schönborn C (1982) Spezielle Pilzdiagnostik in Medizinische Mikrobiologie, Immunologie und Epidemiologie (Band IV/2). 2. neubearbeitete, erweiterte Auflage, Thieme Verlag

Seebacher C, Blaschke-Hellmessen R (1990) Mykosen. 1. Auflage, Jena, Gustav Fischer-Verlag

Seeliger HRP, Heymer T (1981) Diagnostik pathogener Pilze des Menschen und seiner Umwelt. Lehrbuch und Atlas. Georg Thieme Verlag Stuttgart New York

St. Germain BS & Summerbell R (1996) Identifying filamentous fungi. A clinical Handbook. Star Publishing Company, Belmont, California, USA

Tietz HJ, Ulbricht H (1999) Humanpathogene Pilze der Haut und Schleimhaut. Entnahme, Anzucht und Differenzierung. 1. Auflage, Hannover, Schlütersche Verlag und Druckerei GmbH