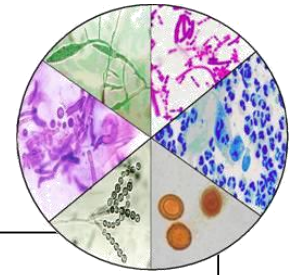


Trichophyton mentagrophytes Aus Indien über Bahrain nach Deutschland



Mölbis, im Februar 2019

Anamnese & Lokalbefund

Ein 6 Monate alter weiblicher Säugling aus Bahrain litt an einer ausgeprägten Dermatomykose des gesamten Integuments. Die topische Behandlung mit Terbinafin über zwei Monate führte zu keinerlei Besserung. An der Dermatophytose erkrankte erwachsene Familienmitglieder und Kinder wurden im Heimatland ebenfalls ohne Erfolg topisch und teils auch systemisch - mit Voriconazol (!) behandelt.

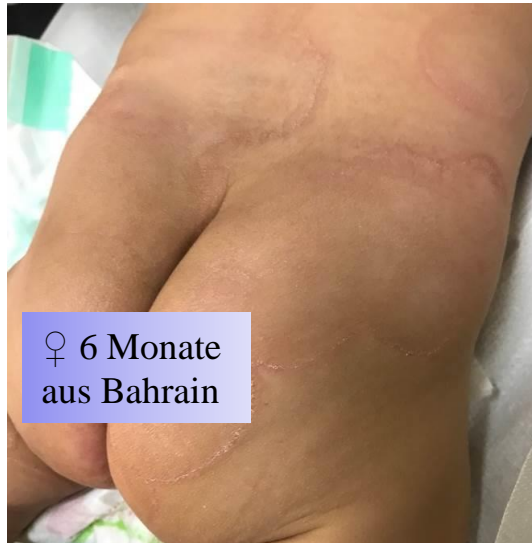Mykologische Diagnostik

Pilzkultur: *Trichophyton (T.) mentagrophytes*. **Sequenzierung** der "internal transcribed spacer"- (ITS) Region der rDNA:

Genotyp VIII (Indischer Stamm) von *T. mentagrophytes*!


Der Genotyp VIII von *T. mentagrophytes* ist der Haupterreger der aktuellen Epidemie von chronischen therapierefraktären Dermatophytosen in Indien. Von einer Übertragung dieses indischen Dermatophyten-Genotyps in andere Länder im Rahmen der Globalisierung – über Indien in arabische Ländern und auch weiter nach Europa - muss ausgegangen werden.

Ein wesentlicher Teil dieser **indischen *T. mentagrophytes*-Stämme** ist zudem *in vitro* und genetisch (Mutationsanalyse der Squalenepoxidase) **resistent gegenüber Terbinafin**, teilweise auch gegen Itraconazol und Voriconazol!

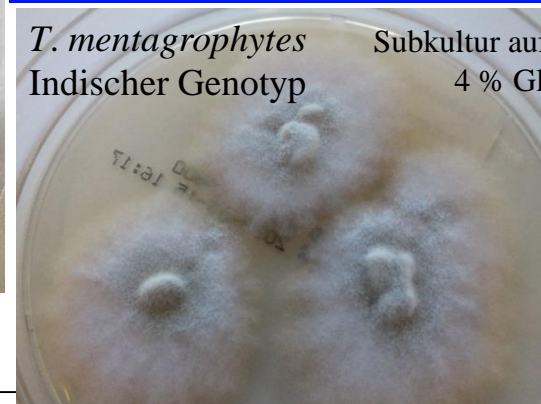


♀ 6 Monate
aus Bahrain

Tinea corporis generalisata

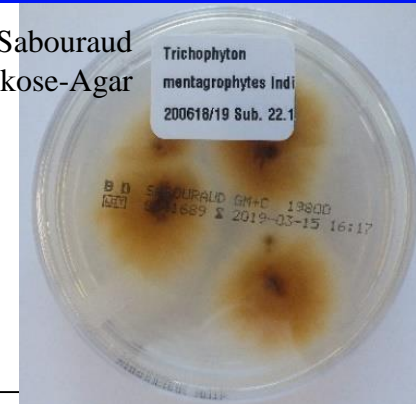

Primärkultur auf
Actidion-haltigem
Sabouraud 4 %
Glukose-Agar



T. mentagrophytes
Indischer Genotyp

Subkultur auf Sabouraud
4 % Glukose-Agar



Trichophyton
mentagrophytes Indi
200618/19 Sub. 22.1

Therapie Das Mädchen wurde erfolgreich rein topisch mit Miconazol, im Wechsel mit Ciclopiroxolamin behandelt. Das ist die erste Beschreibung einer Infektion durch einen potentiell Terbinafin-resistenten *T. mentagrophytes*-Stamm vom ITS-Genotyp VIII aus Indien in Deutschland. Die Resistenztestung des Isolats erfolgt aktuell (Dr. Michel Monod, Schweiz).

Literatur Nenoff P, Verma SB et al. The current Indian epidemic of superficial dermatophytosis due to *Trichophyton mentagrophytes* – a molecular study. *Mycoses* 2018. Süß et al. Ausgeprägte Tinea corporis durch *Trichophyton mentagrophytes* vom indischen Genotyp bei einem Säugling aus Bahrain in Deutschland. 2019

Wir danken Frau **Dr. med. Anke Süß**, Hautärztin in Wittlich an der Mosel, und Allgemeinmediziner **Dr. med. Alfons Ludes** aus Leiwien für die gute Zusammenarbeit!