

# Kutan-subkutane Infektionen durch nicht-tuberkulöse Mykobakterien

## Ohne spezifische Tests keine sichere Diagnose

PIETRO NENOFF, GEORGI TCHERNEV, UWE PAASCH, WERNER HANDRICK

Infektionen des Haut- und Weichgewebes durch nicht-tuberkulöse Mykobakterien sind selten und präsentieren sich klinisch recht untypisch, was häufig zu differenzialdiagnostischen Problemen führt. Letztendlich basiert die sichere Diagnose auf dem Erregernachweis.

### Ätiologie

Wie bei den Erregern der Tuberkulose (*Mycobacterium* [M.] *tuberculosis*-Komplex) handelt es sich bei den nicht-tuberkulösen Mykobakterien (NTM, früher: atypische Mykobakterien) um säurefeste Stäbchenbakterien, die sich nur mit speziellen Techniken anzüchten und anfärben lassen.

Am Häufigsten werden Haut-Weichgewebe-Infektionen (außer durch *M. marinum*) durch *M. chelonae* und *M. fortuitum* (die zum *M. fortuitum*-Komplex zusammengefasst werden) hervorgerufen. Als Subspezies von *M. chelonae* zählt auch *M. abscessus* zu diesem Komplex [1–6]. Weniger oft wurden *M. avium*-intracelluläre [7–10], *M. gordonae* [11–15], *M. haemophilum* [16–19], *M. intermedium* [20], *M. kansasii* [21–23], *M. malmoense* [24–27], *M. scrofulaceum* [28, 29], *M. simiae* [30], *M. flavescens* [31] und *M. peregrinum* [28] bei diesen Patienten nachgewiesen (auf *M. ulcerans* wird hier nicht eingegangen).

Es kann vorkommen, dass aus einer Hauteffloreszenz zwei NTM-Spezies nachgewiesen werden [28].

### Epidemiologie

Insgesamt kommen Infektionen durch diese Erreger selten vor. Es gibt aber Hinweise dafür, dass die Inzidenz in den Industrieländern ansteigt [32, 33]. Bei vielen Berichten in der Literatur handelt es sich um Einzelerkrankungen. Aber unter bestimmten Bedingungen kann es auch zu

Fallhäufungen bzw. Kleinraumepidemien kommen [2, 5, 10, 14, 32, 34–37].

Haut-Weichgewebe-Infektionen durch diese Erreger betreffen vor allem ältere Patienten, Kinder erkranken deutlich seltener [1–3, 9, 10, 29, 31, 38].

### Pathogenese

NTM kommen in der Umwelt vor (im Wasser, im Boden, auf Pflanzen, im Staub, aber auch Tiere können mit diesen Bakterien besiedelt sein). Eine Infektion setzt die Exposition gegenüber diesen Erregern voraus. Ob es aber nach einer Exposition zu einer Infektion kommt und wie schwer diese verläuft, wird von verschiedenen Dispositionsfaktoren beeinflusst.

Wasser ist eine wichtige Keimquelle. Hier sind z. B. Aufenthalt in Teichwasser [1], in einem Planschbecken [2], in Whirlpools [10, 20, 39], aber auch in öffentlichen Bädern [4] sowie Verletzungen im Wasser [12, 40] bzw. durch Kontakt mit Fischen bzw. Aquarien [28, 41] oder Muscheln [7] sowie Fußbäder bzw. Rasieren im Rahmen einer Pediküre [32, 37, 42] zu nennen.

Aber auch medizinische Maßnahmen, wie z. B. die Durchführung einer Stanzbiopsie [38], sowie Elektromyographien [35] und chirurgische Eingriffe [7, 34] können durch solche Infektionen kompliziert werden. Hier einzuordnen sind auch Infektionen durch NTM nach Injektion boviner Embryonalzellen [43] bzw. nach subkutanen Injektionen bestimmter kosmetischer Substanzen [5, 30].

Verletzungen der Haut können mit der Kontamination der Wunde durch NTM einhergehen. Jede Verletzungswunde bedeutet aber zugleich eine erhöhte Infektionsdisposition, wenn die Wunde erst danach mit diesen Erregern kontaminiert wird (z. B. bei Kontakt mit Wasser). Bei den Verletzungen soll insbesondere auf solche bei der Gartenarbeit hingewiesen werden, z. B. beim barfußig laufen, Verletzung durch Pflanzendornen u. a. [12, 13, 21, 33, 44, 45].

Auch Piercing-Wunden können durch Infektionen durch NTM kompliziert werden [6, 31, 46–48], seltener scheint dies bei Tattoos der Fall zu sein [49]. Bei Hundebzw. Katzenbissen gehören NTM zu den eher selten vorkommenden Infektionserregern [23, 50].

Patienten ohne Dispositionsfaktoren entwickeln am ehesten Lokalinfektionen. Bei Patienten mit Erkrankungen, die mit einer eingeschränkten Immunabwehr einhergehen (bedingt durch die Krankheit und/oder die jeweilige Therapie, z. B. mit Kortikosteroiden oder Immunsuppressiva), kann es neben Haut-Weichgewebe-Infektionen auch zu invasiven Infektionsverläufen kommen. Möglich ist Letzteres z. B. bei AIDS [16, 17], hämatologischen Erkrankungen [18, 24, 26], Rheumatoidarthritis [7, 51, 52], Zustand nach Organtransplantation [53], Nierensuffizienz mit Hämodialyse [54] und Diabetes mellitus [23].

### Anamnese

Infolge der relativen Seltenheit von Haut-Weichgewebe-Infektionen durch NTM und der wenig typischen klinischen Manifestationen beträgt die Zeitspanne zwi-

Dies ist eine überarbeitete und aktualisierte Version des Beitrags aus Wien Med Wochenschr 2011; 161/17-18: 426–32

schen Beginn der klinischen Symptomatik und Zeitpunkt der Diagnosestellung oft mehrere bis viele Monate (u. U. ein Jahr und länger). In dieser Zeit kamen je nach Verdachtsdiagnose verschiedene Behandlungen zum Einsatz: Antibiotika, Antimykotika, Antirheumatika, Kortikosteroide (lokal, systemisch), chirurgische Eingriffe (Drainage, Débridement, Synovektomie), physikalische Therapie. Diese Therapien können das klinische Bild bei diesen Patienten maskieren. Im Unterschied zu Einzelerkrankungen wird die Diagnose bei Kleinraumepidemien deutlich schneller gestellt, wodurch (da dann ein auslösendes Ereignis bekannt ist) Aussagen zur Inkubationszeit möglich sind. Diese liegt durchschnittlich bei 3–4 Wochen [2].

### Symptome und Befunde

Klinisch können sich Haut-Weichgewebe-Infektionen durch NTM auf unterschiedliche Weise manifestieren. So wurden Knötchen, Papeln, Pusteln, Abszesse, Ulzerationen und Fistelungen, aber auch schmerzhafte Schwellungen (vor allem an den Händen) beobachtet. Im Einzelfall sind disseminierte Eruptionen von Papulopusteln beschrieben worden [55].

An den Händen lässt die Symptomatik in vielen Fällen zunächst an eine Tenosynovitis denken (Schwellung, Schmerzen). Systemische Symptome und Befunde (Fieber, Schwitzen, Gewichtsverlust) fehlen meist. In manchen Fällen kommt es zu sporotrichoiden Hauteffloreszenzen [4, 24] (Abb. 1 a–c). Im Gesicht kann sich ein Akne-ähnliches Bild zeigen [56]. Das Zusammentreffen einer Raynaud-Symptomatik mit einer *M. chelonae*-Infektion an den Fingern bei einer 21-jährigen Patientin stellt eine seltene Konstellation dar, sowohl in Bezug auf das klinische Bild als auch auf das Raynaud-Phänomen als disponierenden Faktor für die Infektion [57].

Piercing-assoziierte Infektionen können sich als Knötchen, Schwellung, aber auch als Mastitis manifestieren [6, 31, 46, 48].

### Diagnostik

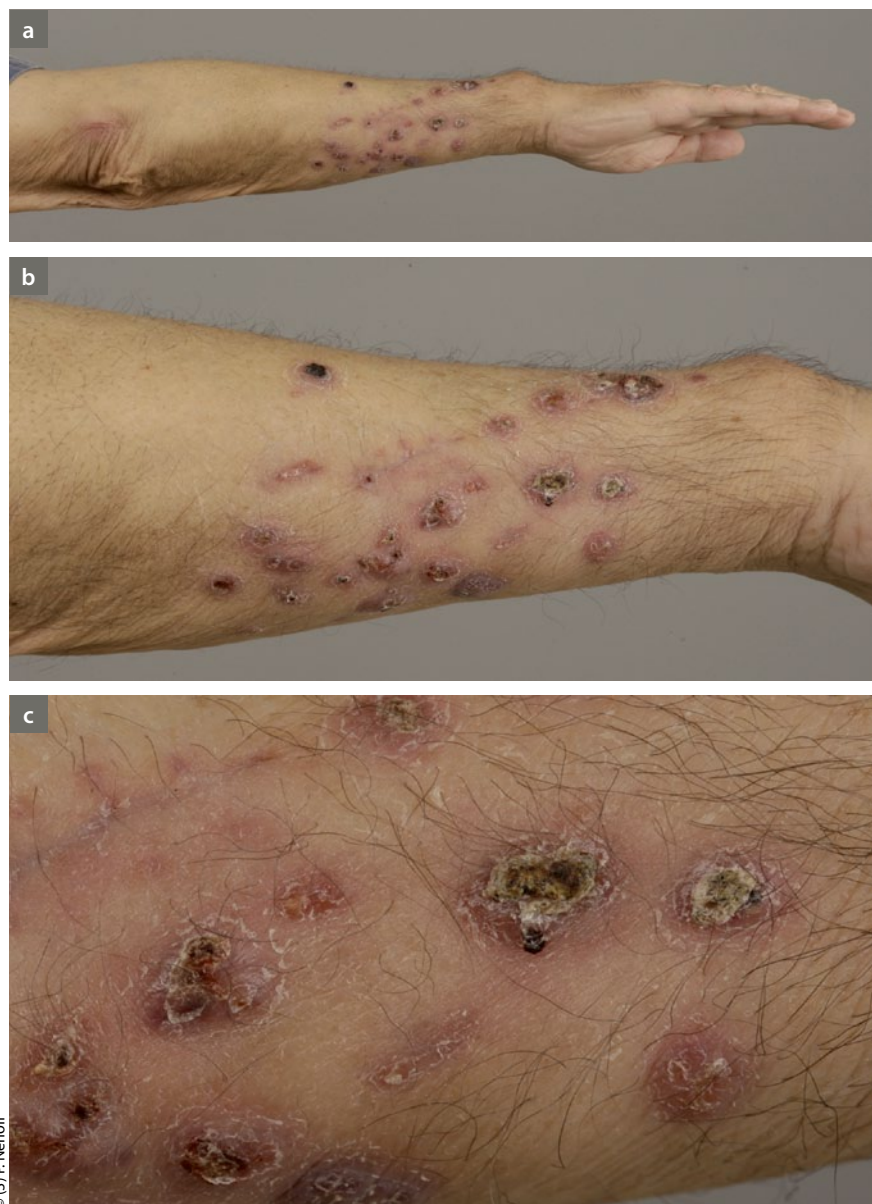Es ist empfehlenswert, noch vor der Einleitung der Behandlung bestimmte diagnostische Schritte, wie histologische Untersuchung und ggf. auch immunhistochemische Färbung von biopsisch gewonnenem Hautgewebe sowie mikrobiolo-

gische Kultivierung, durchzuführen, um so andere Hautinfektionen oder immunologisch induzierte Krankheiten (u. a. Hauttuberkulose, Lepra, Sarkoidose oder Leishmaniose) differenzialdiagnostisch auszuschließen.

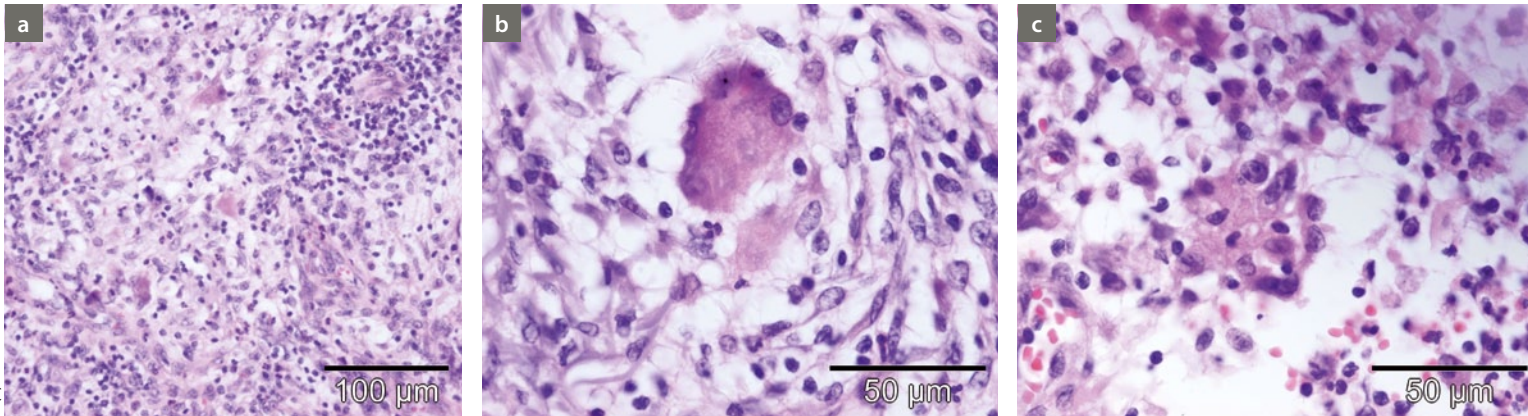
Die Diagnostik basiert auf dem Erregernachweis mittels bakteriologischer Kultur und/oder PCR (Polymerasekettenreaktion). Gewebeproben (Biopsate, OP-Material) sind ergiebiger und vor allem verlässlicher als Abstriche. In Anbetracht des ubiquitären Vorkommens der meisten Spezies werden mittels Abstrichen u. U.

nur Besiedlungen nachgewiesen. Säurefeste Stäbchen lassen sich in den Untersuchungsmaterialien mit entsprechenden Färbungen meist nicht nachweisen. Wenn die kulturelle Anzucht gelingt, sollte bei der exakten Typisierung die Hilfe von spezialisierten Laboratorien in Anspruch genommen werden.

Wegen der Unterschiede in der Antibiotika-Empfindlichkeit bei den verschiedenen NTM-Spezies (und u. U. auch innerhalb einer Spezies) sollte bei allen klinisch relevanten Stämmen (insbesondere bei Stämmen von Patienten mit



**Abb. 1 a–c:** Kutan-subkutane sporotrichoid fortgeleitete *Mycobacterium-chelonae*-Infektion am rechten Unterarm mit knotigen, erosiven, ulzerierten und verkrusteten Läsionen



**Abb. 2:** Kutane nicht-tuberkulöse Infektion durch *Mycobacterium chelonae* mit nicht-verkäsenden Granulomen (HE-Färbung); **a:** nicht-verkäsende Granulome aus Epitheloidzellen, Vergrößerung 40x; **b:** epitheloidzelliges Granulom mit zentraler Langhans-Riesenzelle, Vergrößerung 100x; **c:** Langhans-Riesenzelle mit Zellkern, Vergrößerung 100x

Therapie-Versagen) die Antibiotika-Empfindlichkeit untersucht werden, um ein Therapieversagen zu verhindern.

In nicht wenigen Fällen führte erst die histologische Untersuchung von Biopsaten – durchgeführt wegen der Erfolglosigkeit der zunächst durchgeführten Therapie – zur Verdachtsdiagnose Mykobakteriose.

Die histologische Untersuchung ergibt im typischen Fall eine granulomatöse Entzündung, z. T. auch mit Epitheloidzellen und Langhans-Riesenzellen (Abb. 2 a–c). Auch Mikroabszesse kommen vor.

Der Tuberkulin-Test kann positiv sein [28, 29, 33, 58]. In neueren Publikationen wird zunehmend auch die PCR eingesetzt [28, 29, 34, 52].

### Differenzialdiagnosen

Die Abgrenzung der NTM-Haut- und Weichgewebe-Infektionen von anderen Erkrankungen mit granulomatöser Entzündung stellt eine Herausforderung für den Arzt dar. Es ist dabei z. B. zu denken an Nokardiose, Syphilis (Stadium III), Tuberkulose, Leishmaniose, Lepra und die subkutane Sarkoidose. Wegweisend sind neben Anamnese und klinischer Symptomatik die Histologie sowie der Erregernachweis mittels Kultur oder PCR, insbesondere aus nativem Gewebe. Im Folgenden werden wichtige Differenzialdiagnosen der NTM-Haut- und Weichgewebe-Infektionen dargestellt.

### Rheumatoidarthritis

Es kommt vor, dass NTM-Infektionen zunächst als Rheumatoidarthritis angesehen

und die Patienten mit Kortikosteroiden behandelt werden [13, 22]. Das führt zwar aufgrund der antiinflammatorischen Wirkung der Glukokortikoide zu einer initialen Besserung, nach Reduzierung der Dosis oder Beendigung der Therapie wird jedoch oft ein foudroyanter Verlauf der Krankheit beobachtet.

### Tumoren

Eine im Bereich eines Brustwarzen-Piercings entstandene Infektion durch nicht-tuberkulöse Mykobakterien kann sich klinisch so manifestieren, dass zunächst an einen Tumor gedacht wird [48].

### Kutane Sarkoidose

Die subkutane noduläre Form der Sarkoidose ist eine seltene Differenzialdiagnose [59, 60]. Bei jeder Infektion mit Mykobakterien ist deshalb die ACE-Bestimmung („angiotensin converting enzyme“) im Serum empfehlenswert (kann bei Sarkoidose erhöht sein). Die Röntgenuntersuchung der Lunge dient dem Ausschluss einer bilären Lymphadenopathie bei Sarkoidose [60].

### Sporotrichose

Zeigt die Infektion ein sporotrichoides Bild, wird zunächst an eine Sporotrichose gedacht [12]. Die durch den dimorphen Pilz *Sporothrix schenckii* hervorgerufene Erkrankung kann nach Verletzungen auftreten [61, 62]. Der Erreger gelangt meist durch Pflanzenteile in die Haut, etwa beim Einziehen eines Splinters. Vor allem Hände und Füße sind betroffen.

Die Primärläsion manifestiert sich (je nach Stadium) als entzündliche Papel, Papulopustel, Ulkus oder als kutaner bzw. subkutaner Knoten mit Neigung zu Ulzeration und nekrotischem Zerfall. Dadurch ergibt sich das Bild des Sporotrichoid-schanters. Der Primärherd kann binnen Monaten narbig abheilen, während sich neue Knoten im Verlauf der den Primärherd drainierenden Lymphgefäße entwickeln. Entlang dieser sind multiple Knoten aufgereiht, über denen die Haut blaurot erscheint, daher die Bezeichnung lymphangitische Sporotrichose [61, 62]. Klinisch ist eine Unterscheidung von NTM-bedingten Haut-Weichgewebe-Infektionen kaum möglich. Essenziell sind deshalb der Erregernachweis aus nativem Gewebe und die Histologie (zigarrenförmige Sproßzellen und sog. „asteroid bodies“) [63].

### Lepra

Im Einzelfall muss eine Lepra differenzialdiagnostisch ausgeschlossen werden [64, 65]. Die Hauterscheinungen sind jedoch (im Unterschied zur NTM-Infektion) symmetrisch angeordnet, sie können subkutan gelegen sein oder mehr Plaqueförmig erscheinen.

Bei allen Formen der Lepra beruht die Diagnose neben dem klinischen Bild auf dem mikroskopischen Nachweis säurefester Stäbchen (Färbung nach Ziehl-Neelsen oder Fite-Faraco) im Gewebe, im Nasenschleimhautabstrich oder im sog. „slit skin smear“ [65–67]. Der kulturelle Nachweis von *M. leprae* ist im Gegensatz zum Tuberkulose-Erreger und NTM nicht möglich.

## Leishmaniose der Haut

Eine weitere Differenzialdiagnose ist die kutane Leishmaniose, die im Mittelmeerraum, im Nahen Osten sowie Afrika vorkommt [68, 69]. Betroffen sind meist Gesicht und Arme. Die Erkrankung beginnt etwa 1 bis 5 Wochen nach einem Stich durch Schmetterlingsmücken (Phlebotomus) mit einer lividrotten Papel, woraus sich eine Pustel, später eine krustenbedeckte Plaque bis hin zur Ulzeration entwickelt [69, 70]. Eine rein klinische oder histopathologische Abgrenzung zu NTM-Infektionen ist schwierig [71]. Das lupoides, in der Diaskopie rehbraune Infiltrat der Leishmaniose ist kaum von den Infiltraten bei Infektionen durch NTM oder *M. tuberculosis* bzw. Sarkoidose zu unterscheiden [69, 70].

Histopathologisch findet sich eine tuberkuloide granulomatöse Entzündung, die von Sarkoidose, Syphilis III und tiefen Mykosen (u. a. Sporotrichose) schwer abzugrenzen ist. Mittels Giemsa-Färbung lassen sich die Leishmanien darstellen. Selten erfolgt der kulturelle Nachweis aus Aspiraten oder Abstrichen auf Novy-McNeal-Nicolle-Medium. Eine besondere Bedeutung bei der Identifizierung des Erregers kommt heute der PCR zu [69–71].

## Necrobiosis lipoidica non-diabeticorum

Bei einer immunkompetenten Patientin wurde an eine *Necrobiosis lipoidica non-diabeticorum* gedacht und zunächst mit Prednisolon systemisch behandelt. Erst die weitere histologische, mikrobiologische und molekularbiologische Diagnostik erbrachte die Diagnose einer Infektion durch *M. abscessus*. Die Behandlung mit Clarithromycin und Rifabutin, später mit der Kombination Ethambutol, Minocyclin, Clofazimin und Azithromycin war erfolgreich [50].

## Therapie

Es ist durchaus möglich, dass es in Einzelfällen im Verlaufe einiger Monate auch zu einer Spontanheilung kommen kann [72]. Dies hängt von der Immunitätslage des Patienten und vom Grad des Eindringens der Erreger in die Tiefe ab. Mit Blick darauf, dass die Immunität des Patienten keine konstante Größe ist und die NTM-Infektionen auch bei gesunden Menschen auftreten können, sollte der Arzt bei Ver-

dacht auf eine solche kutan-subkutane mykobakterielle Erkrankung aktiv vorgehen und nicht abwarten.

In Anbetracht der Risiken, die eine solche Infektion mit sich bringt, wird heute aber in jedem Fall eine Therapie empfohlen. Im Vordergrund steht dabei die Antibiotika-Therapie. Es gibt kein Standardmittel bzw. keine Standard-Kombination. Gegenüber den klassischen Antituberkulotika besteht meist Resistenz, nahezu immer gegenüber INH und Pyrazinamid [29, 33].

Zu den am häufigsten eingesetzten Antibiotika gehören Clarithromycin, Ethambutol, Rifampicin und Ciprofloxacin. Seltener kamen zum Einsatz: Doxycyclin, Minocyclin, Cotrimoxazol, Linezolid u. a. Substanzen.

Welche Mittel im Einzelfall eingesetzt werden (ob als Monotherapie oder als Zweifach- oder Dreifachtherapie), hängt vom Schweregrad der Infektion und der Abwehrlage des Patienten ab. Oberflächliche, lokalisierte Infektionen können durchaus auf eine Monotherapie, z. B. mit Clarithromycin, ansprechen [73]. Bei seit längerer Zeit bestehenden und ausgedehnteren Infektionen sind Antibiotika-Kombinationen zu bevorzugen. Natürlich müssen bei der Auswahl der Substanzen das Antibiogramm und die individuelle Verträglichkeit berücksichtigt werden.

Die Therapie-Dauer muss individuell, je nach Ansprechen auf die Behandlung festgelegt werden. Sie beträgt im Allgemeinen 3–6 Monate, u. U. auch länger [48]. Bei zu kurzer Therapiedauer kann es zu Rezidiven kommen [44, 46].

Bei ausbleibendem Therapie-Effekt muss u. U. (trotz In-vitro-Empfindlichkeit) die Behandlung mit anderen Antibiotika fortgesetzt werden. Ein Therapieversagen kann aber auch einmal Folge von Rekontamination und Reininfektion sein, z. B. durch Weiterbenutzung des als Keimquelle fungierenden Whirlpools [20]. Zusätzlich zur Antibiotika-Therapie sind in manchen Fällen auch chirurgische Maßnahmen indiziert, z. B. Inzision, Drainage, Débridement, Entfernung von Fremdkörpern [2, 7, 31, 35, 44, 46, 56, 72].

## Fazit

Haut-Weichgewebe-Infektionen durch nicht-tuberkulöse Mykobakterien sind selten. Sie können durch verschiedene

mykobakterielle Spezies hervorgerufen werden. Diese entstammen der Umgebung des Menschen (Wasser, Erde, Pflanzen, Tiere). Für die Morphologie und Ausprägung der Läsionen sowie für den Verlauf der Infektion sind der Grad der Hautschädigung im Bereich der Eintrittspforte (Mikro- und Makrotraumen), die Dauer des Kontaktes mit der mykobakteriell kontaminierten Umgebung und die Immunität des Patienten wichtig.

Das klinische Bild der kutan-subkutanen Infektion ist untypisch und führt oft zu differenzialdiagnostischen Problemen. Daraus ergibt sich die Notwendigkeit, verschiedene serologische, mikrobiologische, immunhistochemische und ggf. apparative diagnostische Tests anzuwenden, um die Diagnose zu stellen bzw. wichtige Differenzialdiagnosen (z. B. Sarkoidose, Leishmaniose, Lepra) auszuschließen.

Letztendlich basiert die Diagnose auf dem Erregernachweis. Zur Behandlung werden verschiedene Antibiotika, in der Regel als Kombinationstherapie, über viele Monate eingesetzt. Bei manchen Patienten sind chirurgische Maßnahmen nötig.

## Literatur beim Verfasser

### Prof. Dr. med. Pietro Nenoff

Labor für medizinische Mikrobiologie  
Straße des Friedens 8  
04579 Mölbis  
E-Mail: nenoff@mykologie-experten.de

### Interessenkonflikt

Die Autoren erklären, dass sie sich bei der Erstellung des Beitrages von keinen wirtschaftlichen Interessen leiten ließen und dass keine potenziellen Interessenkonflikte vorliegen.

Der Verlag erklärt, dass die inhaltliche Qualität des Beitrages von zwei unabhängigen Gutachtern geprüft wurde. Werbung in dieser Zeitschriftenausgabe hat keinen Bezug zur CME-Fortbildung. Der Verlag garantiert, dass die CME-Fortbildung sowie die CME-Fragen frei sind von werblichen Aussagen und keinerlei Produktempfehlungen enthalten. Dies gilt insbesondere für Präparate, die zur Therapie des dargestellten Krankheitsbildes geeignet sind.

# Zertifizierte Fortbildung der Deutschen Dermatologischen Akademie

In Zusammenarbeit mit der Bayerischen Landesärztekammer

Die richtigen Antworten bitte deutlich ankreuzen. Es ist jeweils nur **eine** Antwortmöglichkeit zutreffend. Einsendeschluss ist der **28.05.2013**. Die korrekten Antworten werden in der Juni-Ausgabe 2013 von DER DEUTSCHE DERMATOLOGE bekanntgegeben.

## CME-Fragen

### „Kutan-subkutane Infektionen durch nicht-tuberkulöse Mykobakterien

**1. Welche Mykobakterien-Art wird nicht zu den nicht-tuberkulösen Mykobakterien (früher atypische Mykobakterien) gezählt?**

- A Mycobacterium marinum
- B Mycobacterium-fortuitum-Komplex
- C Mycobacterium abscessus
- D Mycobacterium avium-intracellulare
- E Mycobacterium tuberculosis

**2. Welche Aussage ist falsch? Infektionen durch nicht-tuberkulöse Mykobakterien entstehen ...**

- A durch Kontakt zu kontaminiertem Wasser, z. B. Teichwasser, Planschbecken, Whirlpool.
- B durch Kontakt mit Fischen bzw. Aquarien.
- C durch Fußbäder bzw. Rasieren bei der Pediküre.
- D aerogen durch Tröpfcheninfektion von Mensch zu Mensch.
- E iatrogen durch chirurgische oder kosmetische Eingriffe.

**3. Welche Aussage ist falsch? Haut-Weichgewebe-Infektion durch nicht-tuberkulöse Mykobakterien imponieren klinisch ...**

- A mit Papeln und Pusteln.
- B mit Knötchen.
- C mit Abszessen, Ulzerationen und Fistelungen.
- D mit Blasenbildung.
- E durch sporotrichoid fortgeleitete Infektion mit Lymphangitis und Lymphknotenschwellung.

**4. Welche Aussage zur Diagnostik einer nicht-tuberkulösen Mykobakterien-Infektion ist falsch?**

- A Der Erregernachweis erfolgt mittels bakteriologischer Kultur aus nativem Gewebe.
- B Der Erregernachweis mittels Abstrich von der Oberfläche der Läsion erbringt oft kein Ergebnis.
- C Mittels PCR (Polymerasekettenreaktion) lässt sich aus nativem Gewebe (Biopsate, OP-Material) Mykobakterien-DNS nachweisen.
- D Die histologische Untersuchung zeigt typische granulomatöse Entzündungsreaktionen.
- E Das klinische Bild ist eindeutig für eine nicht-tuberkulöse Mykobakterien-Infektion.

**5. Was gehört nicht zu den histologischen Merkmalen einer kutanen nicht-tuberkulösen Mykobakterien-Infektion?**

- A Hyperorthokeratose
- B granulomatöse Entzündung
- C Epitheloidzellen und Langhans-Riesenzellen
- D Säurefeste Stäbchen können in der Ziehl-Neelsen-Färbung sichtbar sein.
- E Mikroabszesse

**6. Differenzialdiagnostisch ist bei einer nicht-tuberkulösen Mykobakterieninfektion der Haut an diverse infektiöse und nicht-infektiöse Dermatosen zu denken. Welche der nachfolgend aufgeführten Dermatosen kommt eher nicht als Differenzialdiagnose in Betracht?**

- A Sporotrichose
- B Syphilis (Stadium III)
- C Tinea corporis
- D Leishmaniose
- E kutane Sarkoidose

**7. Welches der folgenden Kriterien ermöglicht eine eindeutige differenzialdiagnostische Unterscheidung zwischen einer Sporotrichose und einer nicht-tuberkulösen Mykobakteriose der Haut?**

- A „Sporotrichoides“ Bild
- B Der Erreger gelangt meist infolge einer Verletzung in die Haut.
- C Hände und Füße sind vor allem betroffen.
- D Die Primärläsion manifestiert sich als entzündliche Papel, Papulopustel oder als kutaner bzw. subkutaner Knoten mit Neigung zu Ulzeration und nekrotischem Zerfall.
- E Histologischer Nachweis von sog. „asteroid bodies“.

8. Welche Mykobakterien-Art lässt sich kulturell nicht anzüchten?

- A Mycobacterium marinum
- B Mycobacterium fortuitum-Komplex
- C Mycobacterium leprae
- D Mycobacterium avium-intracellulare
- E Mycobacterium tuberculosis

9. Welche der aufgeführten Substanzen kommt nicht zur antibiotischen Behandlung einer nicht-tuberkulösen Mykobakterieninfektion in Betracht?

- A Clarithromycin
- B Ethambutol
- C Penicillin
- D Rifampicin
- E Ciprofloxacin

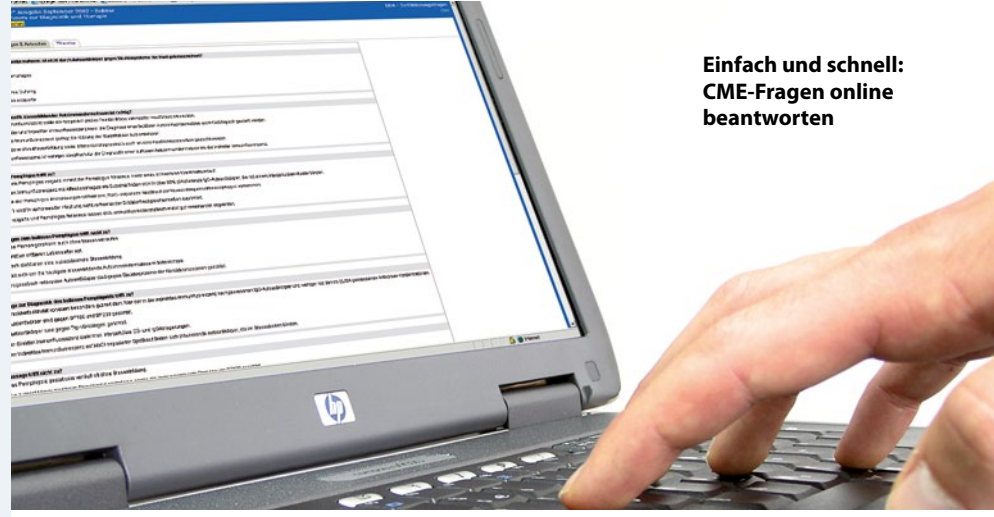10. Welche Aussage zur medikamentösen Behandlung der nicht-tuberkulösen Infektionen der Haut ist falsch?

- A Die Antibiotika können als Monotherapie oder in einer Zwei- oder Dreifachkombinationstherapie eingesetzt werden.
- B Die Entscheidung über die eingesetzten Antibiotika hängt vom Schweregrad der Infektion und der Abwehrlage des Patienten ab.
- C Oberflächliche, lokalisierte Infektionen können auf eine Monotherapie mit Clarithromycin ansprechen.
- D Gegenüber klassischen Antituberkulotika besteht fast nie eine Resistenz.
- E Gegen INH und Pyrazinamid besteht nahezu immer eine Resistenz.

Die richtigen Antworten der Zertifizierten Fortbildung der Deutschen Dermatologischen Akademie in DER DEUTSCHE DERMATOLOGE 2013; 61 (2): Seiten 110-11: lauteten: 1E, 2E, 3D, 4A, 5C, 6B, 7E, 8C, 9D, 10A.



Für die richtige Beantwortung der Fragen erhalten Sie bei 100% richtigen Antworten 3 und bei 70% 2 Fortbildungspunkte.



Einfach und schnell: CME-Fragen online beantworten

Fortbildungszertifikat

Seit Juli 2004 ist der Nachweis der Fortbildung für Vertragsärzte verbindlich vorgeschrieben. Um diesen erbringen zu können, müssen Sie innerhalb von fünf Jahren 250 Fortbildungspunkte sammeln. Einen Teil dieser Punkte können Sie durch Selbststudium von Fachliteratur und -büchern erwerben. Weitere Punkte werden für die Teilnahme an strukturierter, interaktiver Fortbildung über Print-, Online- oder audiovisuelle Medien vergeben. Dies gilt beispielsweise für die Teilnahme an der zertifizierten Fortbildung in dieser Zeitschrift.

Teilnahme

Die CME-Fortbildung in dieser Ausgabe wurde von der Bayerischen Landesärztekammer anerkannt. Wenn Sie mindestens 70% der Fragen dieses Moduls korrekt beantworten, erhalten Sie von uns eine Bescheinigung über 2 Fortbildungspunkte. Beantworten Sie alle Fragen richtig, werden 3 Punkte vergeben. Bitte kreuzen Sie die richtigen Antworten im Antwortkasten auf der nächsten Seite deutlich an. Es ist jeweils nur eine Antwortmöglichkeit (Richtig- oder Falschaussage) zutreffend. Die Antworten ergeben sich nur zum Teil aus dem Fortbildungsbeitrag. Manche Fragen beruhen auf medizinischem Basiswissen. Den ausgefüllten Antwortbogen senden Sie bitte an die DDA oder beantworten Sie die Fragen online entweder direkt: http://ddd.akademie-dda.de oder über den Link auf www.bvdd.de.

Vorschlag zur Beantwortung

Beantragen Sie rechtzeitig das Fortbildungszertifikat bei Ihrer zuständigen Landesärztekammer. Reichen Sie dazu die bestätigten

Fragebögen zusammen mit Ihren anderen Nachweisen der zertifizierten Fortbildung bei Ihrer Landesärztekammer ein, wenn Sie die erforderlichen 250 Punkte erreicht haben. Bitte beachten Sie, dass der Anteil an CME-Punkten, den Sie über die Fortbildung in Zeitschriften erlangen können, je nach Landesärztekammer verschieden ist. Nähere Informationen dazu finden Sie auf den Internetseiten der für Sie zuständigen Landesärztekammer, die auch über die Anerkennung der im Rahmen dieses Moduls erworbenen Punkte entscheidet.

Erläuterung zum korrekten Ausfüllen des Zertifizierungsbogens

— Beantwortung der Fragen

Die Zertifizierung umfasst 10 Fragen.

Es ist nur eine Antwort möglich (Multiple-Choice), die Sie – wie im Beispiel gezeigt – durch Ausfüllen der entsprechenden Antwortfelder (A bis E) kennzeichnen.

Beispiel

	A	B	C	D	E
1	<input type="radio"/>	<input type="radio"/>	<input checked="" type="radio"/>	<input type="radio"/>	<input type="radio"/>
2	<input checked="" type="radio"/>	<input type="radio"/>	<input type="radio"/>	<input type="radio"/>	<input type="radio"/>
3	<input type="radio"/>	<input type="radio"/>	<input checked="" type="radio"/>	<input type="radio"/>	<input type="radio"/>
4	<input checked="" type="radio"/>	<input type="radio"/>	<input type="radio"/>	<input type="radio"/>	<input type="radio"/>
5	<input type="radio"/>	<input checked="" type="radio"/>	<input type="radio"/>	<input type="radio"/>	<input type="radio"/>
.	<input type="radio"/>	<input checked="" type="radio"/>	<input type="radio"/>	<input type="radio"/>	<input type="radio"/>
15	<input type="radio"/>	<input type="radio"/>	<input checked="" type="radio"/>	<input type="radio"/>	<input type="radio"/>