

# Der Hautarzt

Zeitschrift für Dermatologie, Venerologie und verwandte Gebiete

**Elektronischer Sonderdruck für**

**P. Nenoff**

**Ein Service von Springer Medizin**

Hautarzt 2014 · 65:221–228 · DOI 10.1007/s00105-013-2746-3

© Springer-Verlag Berlin Heidelberg 2014

**P. Nenoff · I. Winter · A. Winter · C. Krüger · J. Herrmann · Y. Gräser · N. Rangno · T. Maier · J.C. Simon**

## **Trichophyton thuringiense H.A. Koch 1969**

**Ein seltener geophiler Dermatophyt, erstmals vom Menschen isoliert**

Diese PDF-Datei darf ausschließlich für nichtkommerzielle Zwecke verwendet werden und ist nicht für die Einstellung in Repositorien vorgesehen – hierzu zählen auch soziale und wissenschaftliche Netzwerke und Austauschplattformen.

Hautarzt 2014 · 65:221–228  
 DOI 10.1007/s00105-013-2746-3  
 Online publiziert: 16. Februar 2014  
 © Springer-Verlag Berlin Heidelberg 2014

P. Nenoff<sup>1</sup> · I. Winter<sup>2</sup> · A. Winter<sup>2</sup> · C. Krüger<sup>1</sup> · J. Herrmann<sup>1</sup> · Y. Gräser<sup>3</sup> · N. Rangno<sup>4</sup> · T. Maier<sup>5</sup> · J.C. Simon<sup>6</sup>

<sup>1</sup> Haut- und Laborarzt/Allergologie, Andrologie, Labor für medizinische Mikrobiologie, Partnerschaft Prof. Dr. med. Pietro Nenoff & Dr. med. Constanze Krüger, Mölbis

<sup>2</sup> Praxisklinik Chirurgie, Oschatz

<sup>3</sup> Konsiliarlabor für Dermatophyten, Universitätsmedizin Berlin

<sup>4</sup> Mykolabor Dresden im Institut für Holztechnologie Dresden (IHD) gemeinnützige GmbH, Dresden

<sup>5</sup> Microbiological Laboratory/R&D Bioanalytics, Bruker Daltonik GmbH, Bremen

<sup>6</sup> Klinik für Dermatologie, Venerologie und Allergologie, Universitätsklinikum Leipzig

# Trichophyton thuringiense H.A. Koch 1969

## Ein seltener geophiler Dermatophyt, erstmals vom Menschen isoliert

**Trichophyton (*T.*) thuringiense ist ein Dermatophyt, der bislang nur von kleinen Nagetieren isoliert wurde. Die Erstbeschreibung im Jahr 1969 durch Koch [6] bildete die Grundlage für die Anerkennung als neue Dermatophyten-Art und später für die Aufnahme in den „Atlas of clinical fungi“ als eigenständige Spezies innerhalb der Gattung *Trichophyton* [1].**

Nachdem über einen Zeitraum von ca. 40 Jahren keine Mitteilung über die erneute Isolierung dieses Dermatophyten bekannt wurde, ist es gelungen, diesen seltenen geophilen Dermatophyten erstmals von einem Menschen zu isolieren. *T. thuringiense* ließ sich aus Nagelspänen eines Patienten mit Nagelveränderungen kulturell anzüchten. Die Differenzierung des *T. thuringiense*-Stammes basierte auf morphologischen Kriterien, massenspektrometrischer Analyse und auf der Sequenzierung der Internal-transcribed-spacer (ITS)-Region der ribosomalen DNS.

### Patient und Methoden

#### Anamnese

Ein 58-jähriger Patient, von Beruf Bäcker und tätig in einer eigenen Bäckerei im ländlichen, dörflichen Milieu, wo er gleichzeitig auch auf einem Bauernhof lebt, stellte sich im Rahmen einer Studie zur Validierung einer molekularbiologischen Methode zum Dermatophyten-DNS-Nachweis mittels Polymerasekettenreaktion (PCR) vor [12].

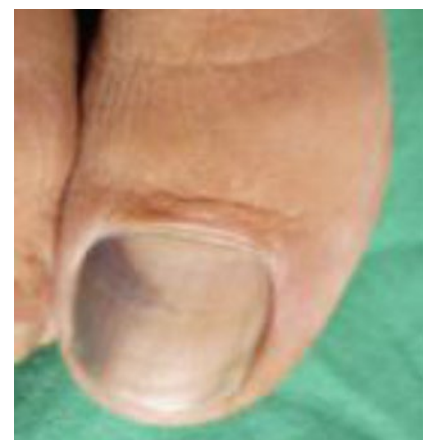
Eigenanamnestisch zu erwähnen sind eine Osteosynthese am rechten oberen Pfannendach, eine phlebographisch gesicherte tiefe Venenthrombose im Bereich der V. femoralis superficialis und der V. poplitea. Der Patient erhielt deshalb Phenprocoumon (Falithrom®).

Bei der Vorstellung in der chirurgischen Praxisklinik klagte der Patient über Bein- und Fußschmerzen. Während der klinischen Untersuchung wurde der Verdacht auf eine Onychomykose am Nagel der ersten Zehe rechts geäußert.

#### Lokalbefund

Am rechten Großzehennagel bestanden diskrete distale und mediale Hyperkera-

tosen der Nagelplatte, sodass an eine beginnende distal-subunguale Onychomykose gedacht wurde (■ **Abb. 1**). Lateral am Zehennagel war ein subunguales Hämangiom erkennbar. Zeichen für eine Tinea pedis gab es nicht, allenfalls eine altersentsprechende plantare Hyperkeratose.



**Abb. 1** ▲ Am rechten Großzehennagel bestanden diskrete distale und mediale Hyperkeratosen der Nagelplatte sowie ein subunguales Hämangiom. (Mit freundl. Genehmigung P. Nenoff)

**Tab. 1** Mykologische Differenzierung von *Trichophyton thuringiense* anhand makro- und mikroskopischer Merkmale sowie physiologischer Tests

<b>Makromorphologie</b>
– Peripher flache, ausstrahlende Kolonien mit granulärer Oberfläche
– Flauschige Luftmyzelanteile
– Weißer, im Randbereich hell purpurrot bis violett gefärbter Thallus
– Kolonien zentral aufgeworfen, verrukös sowie gefaltet und gefurcht
– Kolonieunterseite stark pigmentiert, braun-rot bis purpurrot
<b>Mikroarchitektur</b>
– Runde und längliche Mikrokonidien in typischer Keulen- und Birnenform
– Unregelmäßig begrenzte sowie auch runde Chlamydosporen
– Raquettehyphen
– Spirallyphen (1 bis 3 Windungen)
<b>Harnstoffspaltung</b>
– Positiv = Rotfärbung des Indikatormediums

## Mykologische Diagnostik

Der mikroskopische Pilznachweis aus dem Nagelmaterial erfolgte mittels Fluoreszenzfärbung (Blancophor®-Präparat). Zum kulturellen Pilznachweis wurde Sabouraud 4%-Glukose-Agar (Sifin, Berlin) mit und ohne Zusatz von Cycloheximid (Actidion®, Mycosel® Agar, Becton Dickinson, Heidelberg) zur Unterdrückung des Schimmelpilzwachstums verwendet. Die Inkubation erfolgte für 4 Wochen bei 28°C.

## Dermatophyten-DNS-Nachweis mittels PCR-Elisa-Test

Die Extraktion der Pilz-DNS aus dem Nagelmaterial erfolgte mittels Qiamp® DNA Mini Kit (Qiagen, Hilden). Im PCR-Elisa-Test wurde das Topoisomerase-II-Gen als Target genutzt. Einer der beiden Primer war Digoxigenin-markiert. Nach Amplifikation wurde das PCR-Produkt mittels biotinylierter Sonde hybridisiert und an eine Streptavidin-beschichtete Festphase gebunden. Nach Zugabe eines Peroxidase-konjugierten Anti-Digoxigenin-Antikörpers und Substrates zeigt die grüne Farbentwicklung im positiven Fall den Nachweis eines Dermatophyten an. Der Uniplex-PCR-Elisa-Test erfasste separat

*T. rubrum*, *T. interdigitale* und *Epidermophyton floccosum*.

## MALDI-TOF-Massenspektrometrie

Der Stamm wurde einer Analyse (Identifikation und Referenzerstellung) mittels Matrix Assisted Laser Desorption/Ionisation Time-Of-Flight Mass Spectrometry (MALDI-TOF MS) unterzogen. Die Kultivierung für die MALDI-Biotyper-Analyse erfolgte entsprechend den Empfehlungen des Herstellers. Der Pilz wurde über Nacht in Sabouraud-Bouillon bei 28°C inkubiert. Ein Milliliter des Sedimentes der Kultur wurde für 2 min bei 13.000 Upm zentrifugiert. Das Pellet wurde in 1 ml Wasser (HPLC quality, Merck, Darmstadt) suspendiert, geschüttelt und dann nochmals für 2 min bei 13.000 Upm zentrifugiert. Das verbleibende Pellet wurde in 300 µl Wasser suspendiert, und danach wurden 900 µl Ethanol (absolut) hinzugefügt. Nach erneuter Zentrifugation (2 min bei 13.000 Upm) wurde der Überstand verworfen und das Pellet für einige Minuten bei Raumtemperatur getrocknet. Das verbleibende Pellet wurde in 50 µl 70%iger Ameisensäure suspendiert. Nach Zugabe von 50 µl reinem Acetonitril und Zentrifugation für 2 min bei 13.000 Upm wurde jeweils 1 µl des Überstandes auf 8 verschiedene Positionen einer MALDI-Targetplatte aufgebracht und bei Raumtemperatur kurz luftgetrocknet. Nach vollständiger Trocknung wurden die Proben mit jeweils 1 µl der Matrix (HCCA portioned, Bruker Daltonik GmbH, Bremen) überschichtet und erneut bei Raumtemperatur getrocknet.

Die MALDI-TOF-MS-Messung erfolgte mit einem Microflex-LT-Massenspektrometer (Bruker Daltonik GmbH, Bremen). Die Spektren wurden automatisch im linear-positiven Modus innerhalb eines Massenbereiches von 2000–20.000 Da aufgezeichnet. Insgesamt wurden 6×40 Laser-Shots für die einzelnen Summenspektren aufsummiert. Zur Analyse und Referenzerstellung der Spektren kam die MALDI Biotyper 3.1 Software zur Anwendung.

## Sequenzierung der Internal-transcribed-spacer-Region der ribosomalen DNS

Die Spezies-Identifizierung des Dermatophyten war erst durch Sequenzierung der Internal-transcribed-spacer (ITS)-Region der ribosomalen DNS möglich [5]. Dazu musste ein DNS-Fragment von ca. 1000 bp durch PCR mit einem universellen Primer, der gegen pilztypische Sequenzabschnitte gerichtet ist (V9D und LSU 266), amplifiziert werden [2]. Die Sequenz der ITS1-, ITS2- und 5,8S-Region des fraglichen Stammes wurde nach dem Prinzip der Ähnlichkeitssuche („BLASTn search“) mithilfe validierter Datenbanken [Integrated Database Network System (IDNS version v3\_5\_8r4(r18069) von SmartGene, Schweiz und der Online Dermatophyte Database des Centraalbureau voor Schimmelcultures, Utrecht, Niederlande, <http://www.cbs.knaw.nl>] auf Speziesebene identifiziert.

## Reservoir für *T. thuringiense* – mykologische Umgebungsuntersuchung

Um die Infektionsquelle für *T. thuringiense* aufzudecken, wurde der Patient nach seinen häuslichen Lebensverhältnissen befragt. Er ist Bäcker von Beruf, läuft viel in offenen Sandalen und hält Papageien. Des Weiteren unternahm er mehrere Reisen in warme Länder. Über die Zeitdauer der Nagelveränderungen konnte er keine genauen Auskünfte geben.

Als Haustiere wurden Ziervögel gehalten, es handelte sich um 2 Papageien (Rotlori). Ein weiteres potenzielles Erregerreservoir war die Nagerpopulation im beruflichen und dörflich-häuslichen Umfeld des Patienten. Es erfolgten mykologische Untersuchungen der Vögel sowie von gefangenen Nagetieren und Kleinsäuern.

## Mykologische Untersuchung der Vögel

Federn der Papageien, Schuppen der Großfedern, Flaumfedern und Geschabbel von den Zehenkrallen sowie Speisereste beider Vögel wurden mykologisch, teilweise auch bakteriologisch untersucht. Die Abnahme der Materialien von den

beiden Papageien erfolgte nach tierärztlichen Empfehlungen.

## Mykologische Untersuchung der Nagetiere und Kleinsäuger

Insgesamt 13 Kleinsäuger, darunter 11 Nagetiere, vom Bauernhof der Bäckerei wurden in die Untersuchung einbezogen. Das Vorgehen war analog dem von Kolipp und Hoffmann [8] beschriebenen Verfahren. An verschiedenen Fangplätzen auf dem Hof inklusive verschiedener Gebäudeinnenräume wurden Mäusefallen aufgestellt. Von den gefangenen Kleinsäufern (Mäuse, Maulwürfe) sowie einem im Käfig gehaltenen Hauskaninchen wurden Haare mit einer sterilen Schere bis auf 3 mm abgeschnitten und die Haarstümpfe mit einer Epilationspinzette aus dem Fell der Haut herausgezogen. Die mykologische Untersuchung erfolgte analog dem oben beschriebenen Vorgehen.

## Ergebnisse

### Mykologische Diagnostik

Im Blancophor®-Präparat ließen sich in Nagelspänen keine Pilzelemente nachweisen, weder Sporen noch Myzel. Auf Sabouraud 4%-Glukose-Agar sah man nach 10 Tagen Inkubation bei 28°C Kolonien eines Fadenpilzes. Die Kolonien wiesen einen peripher flachen und ausstrahlenden, weißlich-rötlich gefärbten, leicht granulären sowie flauschigen Thallus auf. Zentral waren die Kolonien aufgeworfen, verrukös sowie gefaltet und gefurcht auf der Oberseite (■ **Tab. 1**). Der Rand erschien aufgrund des Durchschimmerns der Kolonieunterseite dunkelrot bis braun-rot (■ **Abb. 2a,b**). Die Kolonieunterseite war stark pigmentiert, braun-rot bis purpurrot, im Farbton different zu *T. rubrum* (■ **Abb. 2c**). Gedacht wurde aufgrund der makroskopischen Merkmale zunächst an *T. interdigitale*, aufgrund der Pigmentierung der Kolonierückseite an *T. tonsurans* und *T. ajelloi*, jedoch auch an einen keratinophilen Schimmelpilz, z. B. *Chrysosporium keratinophilum*.

Mikroskopisch fielen runde und längliche, Keulen („clavate“)- und Birnen („piriform“)-förmige Mikrokonidien auf, außerdem einige unregelmäßig begrenz-

Hautarzt 2014 · 65:221–228 DOI 10.1007/s00105-013-2746-3  
© Springer-Verlag Berlin Heidelberg 2014

P. Nenoff · I. Winter · A. Winter · C. Krüger · J. Herrmann · Y. Gräser · N. Rangno · T. Maier · J.C. Simon

## *Trichophyton thuringiense* H.A. Koch 1969. Ein seltener geophiler Dermatophyt, erstmals vom Menschen isoliert

### Zusammenfassung

**Hintergrund.** Im Jahr 1969 haben Kolipp und Hoffmann erstmals den Dermatophyten *Trichophyton (T.) thuringiense* isoliert. Seitdem ist diese geophile Dermatophyten-Spezies wahrscheinlich nicht wieder isoliert bzw. beschrieben worden – weder vom Tier noch vom Menschen. Erst jetzt ist *T. thuringiense* wieder gefunden worden, jedoch nicht bei einem Tier, sondern erstmals beim Menschen.

**Patient, Methode und Ergebnisse.** Ein 58-jähriger Patient wies Hyperkeratosen des rechten Großzehennagels auf. Aus Nagelspänen wuchs ein Dermatophyten-ähnlicher Pilz mit randbetonten, peripher ausstrahlenden, flachen, weiß-violetten, zentral etwas flauschigen Kolonien. Auf der Rückseite hatte der Pilz eine braunrote Färbung. In typischer Weise wiesen die Makrokonidien zylindrische bis keulenförmige Gestalt auf, die Mikrokonidien waren oval bis keulenförmig mit breiter Basis. Die Spezies-Identifizierung als *T. thuringiense* basierte letztlich auf der Sequenzierung

der Internal-transcribed-spacer (ITS)-Region der ribosomalen DNS. Eine antimykotische Behandlung erfolgte wegen der Geringfügigkeit des Befundes und fraglicher pathogener Bedeutung des Dermatophyten nicht.

**Schlussfolgerung.** Der geophile Dermatophyt *T. thuringiense* ist hier zum zweiten Mal isoliert worden, erstmalig aus menschlichem Untersuchungsmaterial – Nagelspäne – unter dem Verdacht auf eine Nagelpilzinfektion. Es ist jedoch nach wie vor unklar, ob *T. thuringiense* den Zehennagel lediglich sekundär besiedelt hat bzw. als Kontamination angesehen werden muss oder ob dieser Dermatophyt das Potenzial eines virulenten Krankheitserregers für eine Dermato- und Onychomykose hat.

### Schlüsselwörter

Hyperkeratose · Pilz · Makrokonidien · Nagelpilzinfektion · Antimykotische Behandlung

## *Trichophyton thuringiense* H.A. Koch 1969. A rare geophilic dermatophyte—now isolated for the first time from man

### Abstract

**Background.** In 1969, Kolipp and Hoffmann isolated *Trichophyton (T.) thuringiense* spec. nov. Koch when they performed their thesis dealing with the distribution and epidemiology of dermatophytes and keratinophilic fungi in mice and other small mammals. At that time, *T. thuringiense* was detected as saprophytic fungus of the skin of different mice species (e.g. *Mus musculus*) both in rural and urban settings in the area of Thuringia in Germany. There were no further reports on this dermatophyte species until now, neither in animals, nor in man.


**Patient, methods and results.** Currently, we were able to isolate this geophilic fungus for the first time from a human being. A 58 year old patient baker by trade and living in a rural setting (village) suffered from nail changes like hyperkeratosis and thickening of the nail plate of his big toe. From his nail samples grew a dermatophyte with peripheral radiating and flat colonies which were a bit cottony in the centre. On Sabouraud's 4% dextrose agar the thallus of the fungus was white

to purple stained, the reverse side showed a dark red to brown color. In a typical manner, macroconidia were cylindrical to clavate, microconidia obovoidal to short-clavate with broad base. The species identification of *T. thuringiense* was done and confirmed by sequence analysis of the internal transcribed spacer (ITS) region of the ribosomal DNA. Antifungal treatment has been refused from the patient.

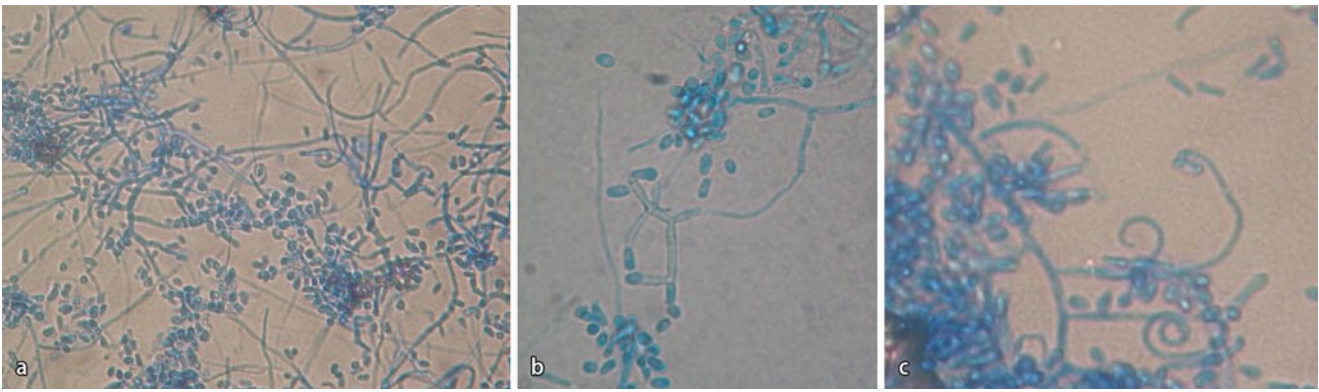
**Conclusion.** In conclusion, this is the second description of the geophilic dermatophyte *T. thuringiense*, which could be isolated for the first time from a human being, in particular from nail sample of the big toe under the suspicion of onychomycosis. However, it is still uncertain if this fungus should be considered either as secondary colonization of the nail plate, or as causative agent of tinea unguium or onychomycosis.

### Keywords

Hyperkeratosis · Fungus · Macroconidia · Fungal nail infection · Antimycotic therapy



**Abb. 2** ▲ *Trichophyton thuringiense*. **a** Subkultur: 10 Tage alte Kolonien auf Sabouraud 4%-Glukose-Agar bei 28°C. Der weißliche, leicht rötlich-violette Thallus ist flach, ausstrahlend und granulär (mit freundl. Genehmigung P. Nenoff). **b** Zentral erhabene Einzelkolonie mit peripher ausstrahlendem weiß-violett gefärbtem, flachem Luftmyzel (mit freundl. Genehmigung P. Nenoff). **c** Die Kolonierückseite ist dunkelrotbraun bis purpurfarben pigmentiert (mit freundl. Genehmigung P. Nenoff)



**Abb. 3** ▲ *Trichophyton thuringiense*: mikroskopische Aufnahmen von Lactophenol-Baumwollblau-Präparaten. **a** Haufen von runden und länglich-ovalen, apikal keulenförmigen Mikrokonidien, außerdem runde und deformierte Chlamydosporen (mit freundl. Genehmigung P. Nenoff). **b** Endständig an den verzweigten Myzelien finden sich piriforme, *T. rubrum*-ähnliche Mikrokonidien (mit freundl. Genehmigung P. Nenoff). **c** Spiralhyphen, ähnlich wie bei *T. interdigitale* und *Microsporum persicolor* (mit freundl. Genehmigung P. Nenoff)

te sowie auch runde Chlamydosporen (■ **Abb. 3a,b**). Darüber hinaus fanden sich Raquettehyphen und einige Spiralhyphen, die aus 1 bis 3 Windungen bestanden (■ **Abb. 3c**). Die Harnstoffspaltung auf Harnstoffagar nach Christensen (Heipha Diagnostika Dr. Müller GmbH, Heidelberg) war positiv (Indikator: Phenolphthalein, reaktiv = Rotfärbung des Agars).

Aus Hautschuppen von der Fußsohle sowie einem Abstrich vom Zehenzwischenraum waren weder fluoreszenzmikroskopisch noch kulturell Pilze nachweisbar. Bei einer Folgeuntersuchung ca. ein halbes Jahr später war aus Nagelspänen desselben Zehennagels kein Dermatophyt kulturell nachweisbar. Das subunguale Hämatom war nicht mehr erkennbar, jedoch die leichten Hyperkeratosen des Nagels.

### Dermatophyten-DNS-Direktnachweis aus Nagelmaterial mittels PCR-Elisa-Test

Mittels des Dermatophyten-PCR-Elisa-Tests fand sich in den Nagelspänen keine Dermatophyten-DNS von *T. rubrum*, *T. interdigitale* oder *Epidermophyton floccosum*.

### Sequenzierung der Internal-transcribed-spacer-Region

Die Sequenzierung mittels ITS-PCR erbrachte eine 96%ige Übereinstimmung der Dermatophyten-DNS-Sequenz mit der von *T. thuringiense* (■ **Abb. 4a**). Dieser als Vergleich herangezogene *T. thuringiense*-Stamm ist im Centraalbureau voor Schimmelcultures, Utrecht, Niederlande, deponiert. Es handelt sich dabei um einen der 1969 von Koch isolier-

ten Dermatophyten-Stämme. Das Dendrogramm der Dermatophyten-Spezies weist *T. thuringiense* als gut abgrenzbare Pilzart innerhalb einer Vielzahl weiterer Dermatophyten-Arten aus (■ **Abb. 4b**). Bei Übereinstimmung der Sequenzen der Nukleinsäurebasenabfolge der DNS von 96% beim untersuchten Dermatophytenstamm mit der in der Datenbank hinterlegten Sequenz des „Referenzstammes“ kann von der richtigen Speziesidentifizierung ausgegangen werden.

### MALDI-TOF-MS-Analyse des Dermatophyten-Stammes

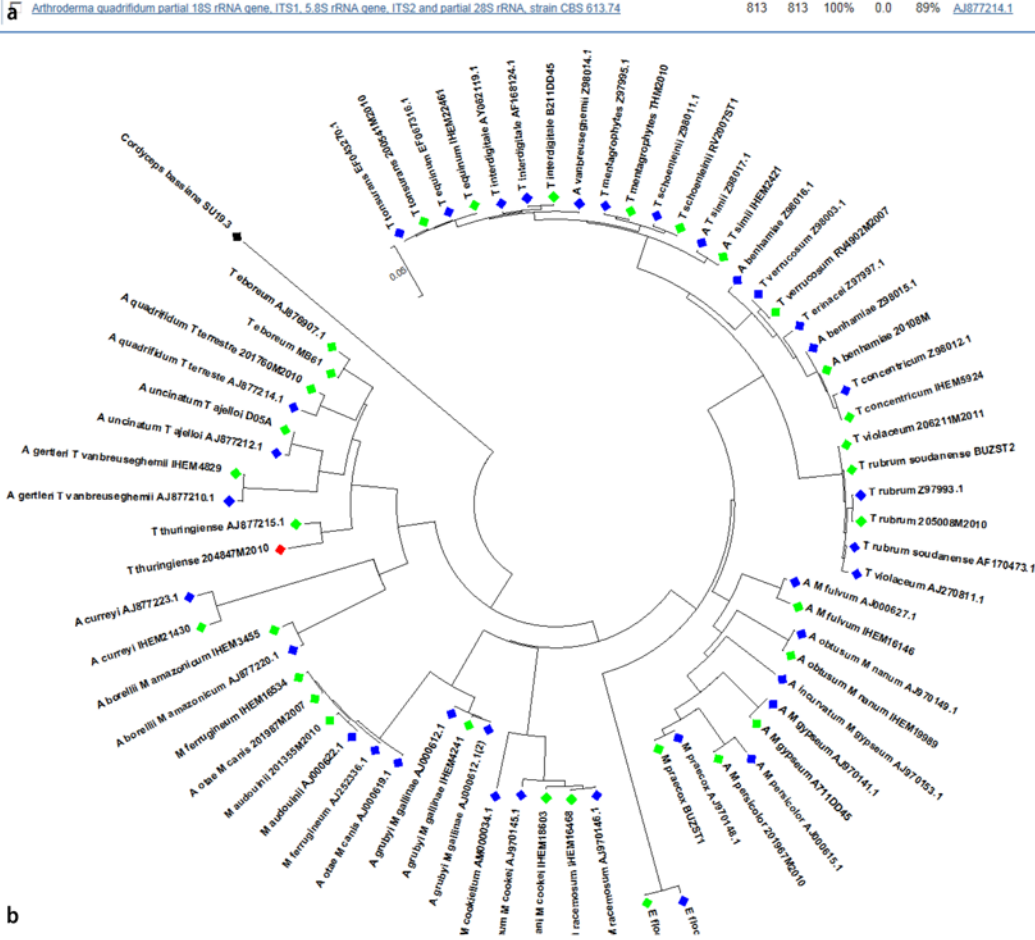
Die Identifizierung mittels Matrix Assisted Laser Desorption/Ionisation Time-Of-Flight Mass Spectrometry (MALDI-TOF MS) ergab nach Abgleich mit der Pilzdatenbank von Bruker einen niedrigen log(score)-Wert gegen *T. eboreum*

Sequences producing significant alignments:

Select: All None Selected 0

Alignments Download GenBank Graphics Distance tree of results

	Description	Max score	Total score	Query cover	E value	Ident	Accession
<input type="checkbox"/>	<i>Trichophyton thuringiense</i> partial 18S rRNA gene, ITS1, 5.8S rRNA gene, ITS2 and partial 28S rRNA, strain CBS 417.71	1085	1085	100%	0.0	96%	AJ877215.1
<input type="checkbox"/>	<i>Chrysosporium georgii</i> 5.8S rRNA gene, ITS1 and ITS2, strain CBS 272.66	1075	1075	100%	0.0	95%	AJ007844.1
<input type="checkbox"/>	<i>Arthroderma melis</i> partial 18S rRNA gene, ITS1, 5.8S rRNA gene, ITS2 and partial 28S rRNA gene, strain CBS 669.80	1051	1051	100%	0.0	95%	AJ877216.1
<input type="checkbox"/>	<i>Trichophyton</i> sp. CBS 132920 genomic DNA containing ITS1, 5.8S rRNA gene, ITS2 and partial 28S rRNA gene, isolate CCF 4259	987	987	91%	0.0	96%	HF937405.1
<input type="checkbox"/>	<i>Arthroderma citreri</i> partial 18S rRNA gene, ITS1, 5.8S rRNA gene, ITS2 and partial 28S rRNA gene, strain CBS 272.66	963	963	90%	0.0	95%	AJ877217.1
<input type="checkbox"/>	<i>Trichophyton</i> sp. IFM 41172 genes for small subunit rRNA, ITS1, 5.8S ribosomal RNA, ITS2 and large subunit rRNA, partial and complete sr	867	867	100%	0.0	90%	AB458161.1
<input type="checkbox"/>	<i>Chrysosporium vespertillum</i> 5.8S rRNA gene, ITS1 and ITS2, strain RV 27093	822	822	100%	0.0	89%	AJ007846.1
<input type="checkbox"/>	<i>Arthroderma</i> sp. 20KY13 18S ribosomal RNA, partial sequence, internal transcribed spacer 1, 5.8S ribosomal RNA, and internal transcribed	815	815	97%	0.0	89%	JX270566.1
<input checked="" type="checkbox"/>	<i>Arthroderma quadrifidum</i> partial 18S rRNA gene, ITS1, 5.8S rRNA gene, ITS2 and partial 28S rRNA, strain CBS 613.74	813	813	100%	0.0	89%	AJ877214.1



**Abb. 4** a Ausschnitt aus den BLAST-Ergebnissen, Auswertung der Internal-transcribed-spacer (ITS)-Sequenz des Dermatophyten-Isolates (eigener Stamm CBS Nr. 132929) *T. thuringiense* (mit freundl. Genehmigung P. Nenoff). b Stammbaum auf der Basis von NCBI-Sequenzdaten (70 Stämme, ITS-Region, blaue Markierung [3]) sowie von eigenen Sequenzierungsergebnissen (30 Dermatophyten-Arten, Mykologisches Institut Dresden im IHD, grüne Markierung, [11]) gewurzt mit der Sequenz von *Cordyceps bassiana* SU19.3 (schwarz markiert), erstellt mit der Software MEGA5. Das hier gefundene Dermatophyten-Isolat CBS Nr. 132929 (rot markiert) ist zu 96% mit *T. thuringiense* (Stamm CBS Nr. 417.71, wurde 1971 von H. Koch beim CBS hinterlegt) verwandt (mit freundl. Genehmigung P. Nenoff)

(Abb. 5a). Der Vergleich der Spektren lässt jedoch eine klare Differenzierung beider Spezies – *T. eboreum* und *T. thuringiense* – zu [10]. Nachdem der gemessene Spektrensatz in die MALDI-Biotyper-Datenbank übernommen werden konnte, ist eine sichere Identifizierung der Spezies *T. thuringiense* sehr wahrscheinlich. Im Dendrogramm sind die *Trichophyton*-Arten, erkennbar an der Distanz, gut voneinander abgrenzbar (Abb. 5b).

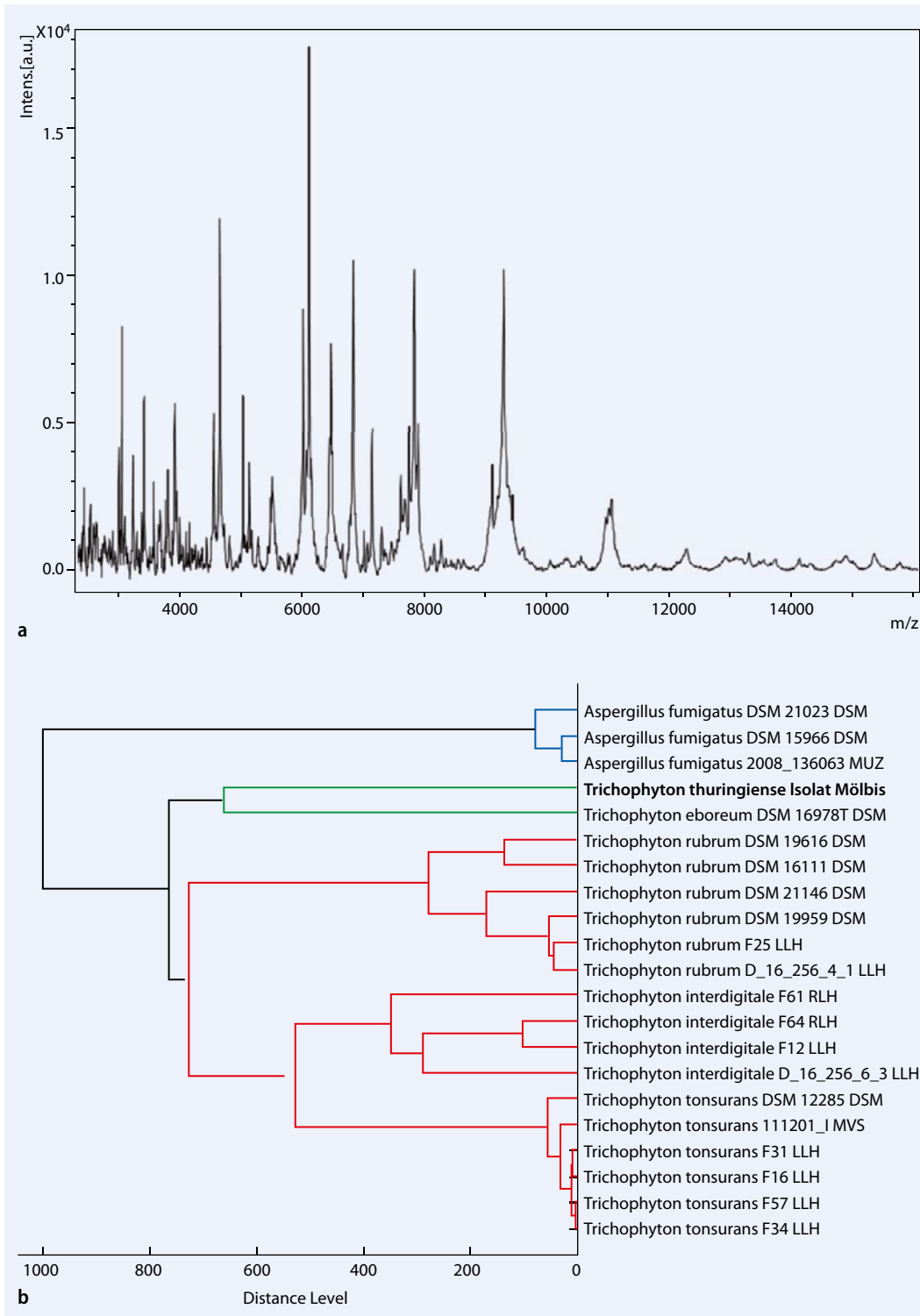
### Deponierung des Isolates in Stammsammlungen

Der hier isolierte *T. thuringiense*-Stamm wurde inzwischen im Centraalbureau voor Schimmelcultures (CBS), Utrecht, Niederlande, deponiert unter der Nummer CBS Nr. 132929 (hinterlegt von P. Nenoff) bzw. alternativ CBS Nr. 124118 (hinterlegt von Y. Gräser). Darüber hinaus befindet sich der Stamm jetzt auch in der offenen Sammlung des Leibniz-Instituts DSMZ-Deutsche Sammlung von Mikroorganismen und Zellkulturen GmbH,

Braunschweig, Deutschland, und kann unter der Stammnummer DSM 25999 von Interessenten erworben werden.

### Umgebungsuntersuchung in der Bäckerei

Die Kleinsäuger wurden während des Frühlings bis zum Sommer, vom Juni bis zum August, gefangen. Unter den Nagern waren Hausmäuse (*Mus musculus* Linné) und Spitzmäuse (*Crocidura spec. Hermann*). In Deutschland leben mehrere Spitzmausarten. Hier fanden sich Feld-



**Abb. 5** **a** Matrix Assisted Laser Desorption/Ionisation Time-Of-Flight Mass Spectrometry (MALDI-TOF MS)-Analyse: Das Spezies-spezifische Spektrum ergab nach Abgleich mit der Pilzdatenbank von Bruker einen niedrigen log(score)-Wert gegen *T. eboreum*. Der Vergleich der Spektren lässt jedoch eine klare Differenzierung beider Spezies – *T. eboreum* und *T. thuringiense* – zu (mit freundl. Genehmigung P. Nenoff). **b** Dendrogramm, basierend auf der MALDI-TOF-MS-Analyse. Die Spezies *T. thuringiense* ist klar von anderen *Trichophyton*-Arten abgrenzbar, insbesondere zu der nah verwandten Art *T. eboreum* (mit freundl. Genehmigung P. Nenoff)

spitzmäuse (*Crocidura leucodan* Hermann) und die Hausspitzmaus (*Crocidura russula* Hermann). Zusätzlich wurden 2 Maulwürfe (*Talpa europaea*) und ein Hauskaninchen (*Oryctolagus cuniculus forma domestica*) in die Untersuchungen einbezogen.

Von den beiden Papageien ließen sich diverse Schimmelpilze züchten, dazu auch Hefepilze sowie einige nichtrelevante Bakterien. Ein Nachweis von *T. thuringiense* gelang nicht. Im Fell der gefangenen Nagetiere waren ebenfalls unterschiedliche Schimmelpilze, jedoch auch Dermatophy-

ten nachweisbar. Bei den Dermatophyten handelte es sich, wie zu erwarten, um geophile Pilze, insbesondere *T. terrestre*, und um einen zoophilen Dermatophyten, *Microsporum persicolor*. Beide Pilze finden sich üblicherweise im Fell der in der Erde lebenden Nager („Carrier“) als Kontak-

minationen („Anflugsporen“). *T. thuringiense* fand sich bei den Kleinsäufern aus der Wohn- und Arbeitsumgebung des Bäckers nicht.

## Diskussion

Im Jahr 1969 haben Kolipp und Hoffmann [8] erstmals den Dermatophyten, der später als *T. thuringiense* spec. nov. Koch bezeichnet wurde, isoliert. Die beiden Doktoranden untersuchten das Vorkommen und die Epidemiologie von Dermatophyten und keratinophilen Schimmelpilzen bei Mäusen und anderen Kleinsäufern in Thüringen. Im selben Jahr, 1969, publizierte H.A. Koch, der Doktorvater der beiden Studenten, die Beschreibung dieser neuen Dermatophyten-Spezies im Journal *Mykosen* [6]. *T. thuringiense* wurde damals als saprophytärer Pilz im Fell von verschiedenen Mäusearten (z. B. *Mus musculus*) sowohl im ländlichen Raum als auch im großstädtischen Milieu (Erfurt, Thüringen, DE) nachgewiesen. Seitdem ist diese geophile Dermatophyten-Spezies wahrscheinlich nicht wieder isoliert worden, weder vom Tier noch vom Menschen, zumindest gab es keinerlei Hinweise auf diesen Pilz in der Literatur. Koch hat 1971 mehrere der *T. thuringiense*-Stämme beim CBS in den Niederlanden deponiert (CBS Nr. 417.71). Dieses Isolat ist heute noch vorhanden und kann für Vergleichszwecke erstanden werden.

Kolipp und Hoffmann hatten im Erfurter Raum in Thüringen 1967 bis 1968 über 1000 kleine freilebende Nagetiere, vor allem Mäuse, auf keratinophile Pilze untersucht. Dafür stellten sie an verschiedenen Fangplätzen in Küchen, auf Dachböden, Ställen, Höfen, Speisekammern, in Schulen, in einer Kirche und an anderen Orten Schlagfallen zum Mäusefang auf. Die beiden Studenten gewannen von den gefangenen Mäusen mit einer sterilen Rasierklinge Fellgeschabsel, außerdem wurden Haare epiliert [6, 8]. Die mykologische Untersuchung erbrachte bei insgesamt 19 Mäusen einen bis dahin unbekanntes Fadenpilz, am ehesten ein Dermatophyt. Unter diesen 19 isolierten Stämmen waren 17 ländlichen Ursprungs, 2 stammten von in der Stadt gefangenen Mäusen. Diese Isolate waren keiner der bis zum damaligen Zeitpunkt beschrie-

benen Dermatophyten-Arten zuzuordnen. Die keratinophilen Pilze, die auf den verwendeten Nährmedien mit Anteilen von Erde oder Haaren gut wuchsen, zeigten auch auf den in der Mykologie üblichen Nährböden gutes Wachstum [8]. Die neue, bis dahin noch nicht bekannte Pilzspezies bezeichnete Koch nach umfangreichen mikroskopischen und physiologischen Untersuchungen nach der geografischen Region, in welcher der Pilz erstmals isoliert wurde, als *Trichophyton thuringiense* [6]. Eine damals vertretene Auffassung war, dass *T. thuringiense* der *T. terrestre*-Gruppe nahesteht.

Ein perfektes Stadium der imperfekten Pilz-Spezies *T. thuringiense* ist nicht bekannt. So verliefen schon die Ende der 60er-Jahre des letzten Jahrhunderts durchgeführten Kreuzungsversuche („Mating type experiments“) mit *Arthroderma* (*A.*) *quadrifidum*, *A. multifidum*, *A. curreyi* und *A. lenticularum* erfolglos [6].

Schon Koch fand, dass alle Mäuse, die Dermatophyten und Schimmelpilze im Fell trugen, frei von Haut- und Fellveränderungen waren. Es ist also bei Nachweis von *T. thuringiense* allenfalls von einem Carrier-Status der Tiere auszugehen, nicht von einer Dermatophyten-Infektion. Koch hatte 8 der *T. thuringiense*-Isolate hinsichtlich ihrer Pathogenität im Meerschweinchenversuch getestet. Es gelang nicht, bei diesen Nagern eine Dermatophytose hervorzurufen, allenfalls 2 Meerschweinchen zeigten eine vorübergehende Rötung der rasierten Haut. Ein spektakulärer Selbstversuch von Koch im Jahr 1969 hat ebenfalls nicht zu einer Infektion durch *T. thuringiense* geführt. Koch nahm deshalb an, dass diese Pilzspezies die menschliche Haut nicht besiedelt oder infiziert [6, 7]. Der Nachweis von *T. thuringiense* im Rahmen der vorliegenden Untersuchung widerlegt zumindest die Annahme, dass dieser Dermatophyt nicht die menschlichen Hautanhangsgebilde – die Nägel – besiedeln kann. Prinzipiell kann natürlich auch lediglich eine flüchtige Oberflächenkontamination mit Sporen von *T. thuringiense* vorgelegen haben. In der Literatur (Medline-Recherche) wurden keine Quellen gefunden, die das Vorkommen dieses Pilzes beim Menschen beschreiben. Diese

Recherche bestätigte auch Koch im Jahr 2009 (H.A. Koch, persönliche Mitteilung 2009).

Jetzt ist es gelungen, diesen geophilen Dermatophyten wieder zu isolieren, jedoch nicht von Tieren, sondern erstmals vom Menschen. Die Spezies-Identifizierung als *T. thuringiense* basierte letztlich auf der Sequenzierung der ITS-Region der ribosomalen DNS.

Die Übereinstimmung der Sequenzen der Nukleinsäurebasenabfolge der DNS des hier beschriebenen *T. thuringiense*-Stammes mit dem aus der Datenbank des CBS in Utrecht betrug 96%. Kürzlich wurde ein weiteres Isolat morphologisch als *T. thuringiense* identifiziert (Prof. J. Brasch, Kiel). Das Leipziger und das Kieler Isolat von *T. thuringiense* waren genotypisch 100% identisch. Aufgrund dessen und der größeren Genomvariabilität bei sich sexuell vermehrenden Spezies, wie es die geophilen *Microsporum* und *Trichophyton* spp. sind, konnte gefolgert werden, dass es sich hier um die bereits etablierte Spezies *T. thuringiense* handelte. Matingversuche wären zur weiteren Charakterisierung des Stammes in diesem Stadium hilfreich, zumal es jetzt mehrere Isolate gibt, die man kreuzen könnte.

Eine antimykotische Behandlung erfolgte wegen der Geringfügigkeit des Befundes und fraglicher pathogener Bedeutung des Dermatophyten nicht bzw. wurde auch vom Patienten nicht gewünscht.

Bei Umgebungsuntersuchungen in der Bäckerei des Patienten und dem anliegenden Bauernhof unter Einbeziehung von in Fallen gefangenen Mäusen, 2 Maulwürfen und 1 Hauskaninchen sowie 2 Papageien ließ sich *T. thuringiense* nicht wieder nachweisen. Dagegen wurden verschiedene andere Dermatophyten, Schimmelpilze und Hefepilze isoliert. Das waren *T. terrestre*/*Arthroderma quadrifidum*, *Microsporum persicolor*, der keratinophile Schimmelpilz *Castanedomyces australiensis*, außerdem *Cladosporium* spp., *Alternaria* spp., *Mucor* spp., *Aspergillus flavus*, *Aspergillus versicolor*, *Paecilomyces lilacinus*, *Penicillium* spp., *Scopulariopsis brevicaulis*, *Candida albicans* und *Candida parapsilosis*.

Sowohl für *T. terrestre* als auch *Castanedomyces australiensis* wurde die Identifizierung mittels MALDI-TOF MS



bestätigt. Beide keratinophilen Pilze sind geophil und finden sich typischerweise im Erdboden. Beim Menschen werden diese Schimmelpilze, genau wie auch die geophilen Dermatophyten *T. terrestre* oder hier *T. thuringiense*, aus Nagelmaterial isoliert. In der Regel muss wohl von einer sekundären Besiedlung ausgegangen werden [9]. Im Einzelfall ist jedoch beim mehrmaligen Nachweis dieser Erreger auch von einer Onychomykose auszugehen und entsprechend zu behandeln [4].

Zusammenfassend lässt sich feststellen, dass es sich um die erst zweite Beschreibung des seltenen geophilen Dermatophyten *T. thuringiense* handelt, der zudem zum ersten Mal von einem Menschen isoliert werden konnte. Der Dermatophyt entstammte einer Probe von Nagelspänen, die unter dem Verdacht auf eine Onychomykose der Zehennägel (bzw. um eine solche auszuschließen) entnommen wurden.

Es ist jedoch nach wie vor unklar, ob *T. thuringiense* den Zehennagel lediglich sekundär besiedelt hat bzw. als Kontamination angesehen werden muss oder ob dieser Dermatophyt das Potenzial eines virulenten Krankheitserregers für eine Dermato- und Onychomykose hat.

## Fazit für die Praxis

- Neben den häufigen und üblicherweise nachgewiesenen Dermatophyten ist in der Routinediagnostik in Hautarztpraxis und Klinik im Einzelfall auch mit seltenen Dermatophyten-Arten zu rechnen. Eine Rarität stellt der hier nachgewiesene geophile Dermatophyt *T. thuringiense* dar.
- Beim Verdacht auf eine seltene oder vielleicht sogar bisher unbekannte Dermatophyten-Art, empfiehlt sich eine weiterführende mykologische Diagnostik unter Einbeziehung von molekularbiologischen Methoden. Neben der PCR zum direkten Nachweis der Dermatophyten-DNS (bei bekannten Spezies) ist das die Sequenzierung der ITS-Region mit nachfolgendem Sequenzvergleich in einer validierten Datenbank. Aber auch die Identifikation mithilfe der MALDI-TOF-MS-Analyse (MALDI Biotyper) ist

**möglich, wenn die Referenzspektren neuer Spezies in die Datenbank aufgenommen werden und die Abgrenzung zu nahe verwandten Spezies gut möglich ist.**

- Aus den vorliegenden Untersuchungsergebnissen kann nicht zweifelsfrei auf die pathogenetische Bedeutung von *T. thuringiense* geschlossen werden. Dafür wären weitere Untersuchungen zum Nachweis des Erregers beim Menschen und hinsichtlich der Beziehung des Dermatophyten zur Infektion der Haut oder Nägel erforderlich. Allerdings steht außer Zweifel, dass es erstmals gelungen ist, *T. thuringiense* vom Menschen zu isolieren.

## Korrespondenzadresse

### Prof. Dr. P. Nenoff

Haut- und Laborarzt/Allergologie, Andrologie  
Labor für medizinische Mikrobiologie  
Partnerschaft Prof. Dr. med. Pietro Nenoff &  
Dr. med. Constanze Krüger  
Straße des Friedens 8  
04579 Mölbis  
nenoff@mykologie-experten.de

**Danksagung.** Die exzellenten makroskopischen Fotografien der Pilzkulturen verdanken wir dem Leipziger Fotografen Uwe Schoßig.

## Einhaltung ethischer Richtlinien

**Interessenkonflikt.** P. Nenoff, I. Winter, A. Winter, C. Krüger, J. Herrmann, Y. Gräser, N. Rangno, T. Maier und J.C. Simon geben an, dass kein Interessenkonflikt besteht.

Dieser Beitrag beinhaltet keine Studien an Menschen oder Tieren.

## Literatur

1. De Hoog GS, Guarro J, Gené J, Figueras MJ (o J) Atlas of clinical fungi. 3rd Edition, Electronic Version 3.1, 2011, Centraalbureau voor Schimmelcultures, Utrecht, The Netherlands & Universitat Rovira i Virgili, Reus, Spain
2. De Hoog GS, Bowman B, Gräser Y et al (1998) Molecular phylogeny and taxonomy of medically important fungi. *Med Mycol* 36(Suppl 1):52–56
3. Gräser Y, Fröhlich J, Presber W, Hoog S de (2007) Microsatellite markers reveal geographic population differentiation in *Trichophyton rubrum*. *J Med Microbiol* 56(Pt 8):1058–1065

4. Gupta AK, Drummond-Main C, Cooper EA et al (2012) Systematic review of nondermatophyte mold onychomycosis: diagnosis, clinical types, epidemiology, and treatment. *J Am Acad Dermatol* 66:494–502
5. Heidemann S, Monod M, Gräser Y (2010) Signature polymorphisms in the internal transcribed spacer region relevant for the differentiation of zoophilic and anthropophilic strains of *Trichophyton interdigitale* and other species of *T. mentagrophytes* sensu lato. *Br J Dermatol* 162:282–295
6. Koch HA (1969) *Trichophyton thuringiense* spec. nov. *Mykosen* 12:287–290
7. Koch HA (1973) Leitfaden der Medizinischen Mykologie. Fischer, Jena
8. Kolipp D, Hoffmann R (1969) Die Bedeutung von Mäusen und anderen Kleinsäugetieren für die Verbreitung von Dermatophyten und anderen keratinophilen Pilzen. Ein Beitrag zur Epidemiologie der Dermatomykosen. Dissertation, Hautklinik der Medizinischen Akademie Erfurt
9. Mügge C, Hausteil UF, Nenoff P (2006) Onychomykosen – eine retrospektive Studie zum Erregerspektrum. *J Dtsch Dermatol Ges* 4:218–228
10. Nenoff P, Erhard M, Simon JC et al (2013) MALDI-TOF mass spectrometry – a rapid method for identification of dermatophyte species. *Med Mycol* 51:17–24
11. Rangno N, Langensiepen P, Uhrlaß S, Nenoff P (2013) The beta-tubulin gene (BT2, partial) as a novel genetic DNA marker for identification of dermatophyte species. *Mycoses* 56(Suppl 2):10 (Abstract)
12. Winter I, Uhrlaß S, Krüger C et al (2013) Molecular biological detection of dermatophytes in clinical samples when onychomycosis or tinea pedis is suspected. A prospective study comparing conventional dermatomycological diagnostics and polymerase chain reaction. *Hautarzt* 64:283–289