

Arthroderma tuberculatum Kuehn 1960

Allgemein

Der in der Umwelt ubiquitär im Erdboden vorkommende Pilz *Arthroderma (A.) tuberculatum* ist ein geophiler Dermatophyt. Taxonomisch wird *A. tuberculatum*, wie andere *Arthroderma*-Arten, in die Unterklasse der *Eurotiomycetidae* und die Klasse *Eurotiomycetes* eingeordnet. Diese gehören damit letztlich in die Familie *Arthrodermataceae* der Ordnung der *Onygenales*.

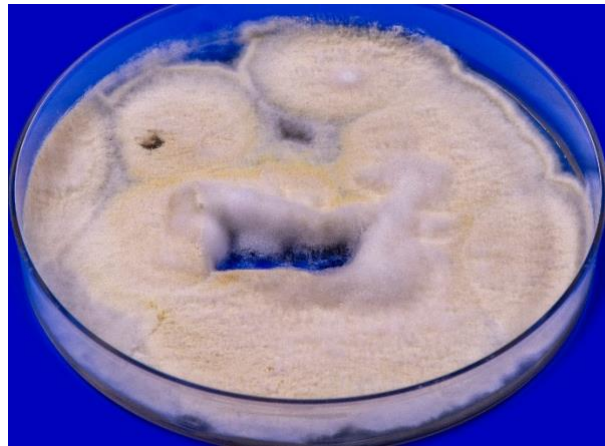
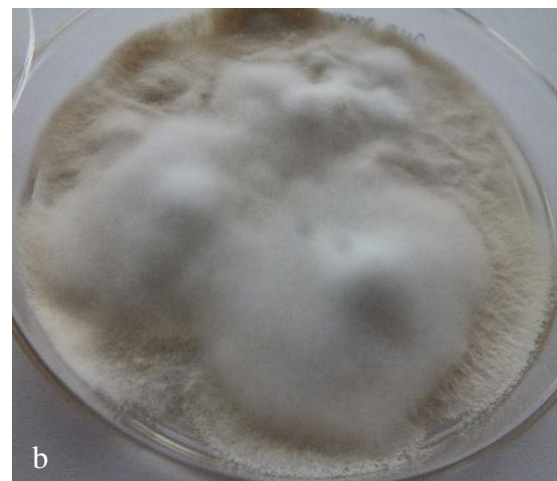
Abb. 1 Auf Sabouraud-Glukose-Agar entwickeln sich schnell wachsende Kolonien von *Arthroderma (A.) tuberculatum* mit granulär bis flauschiger, gelb-weißer Oberfläche

Makroskopie

Die Oberseite von *A. tuberculatum* ist erinnert an *Trichophyton mentagrophytes* oder *Nannizzia persicolor* mit granulärer, weiß-beig gefärbter Textur. Zentral sind die schnell wachsenden Kolonien abhängig von der Subkultivierung auch weiß flauschig. Die Rückseite der *A. tuberculatum*-Kolonien ist beige bis hellbraun pigmentiert.



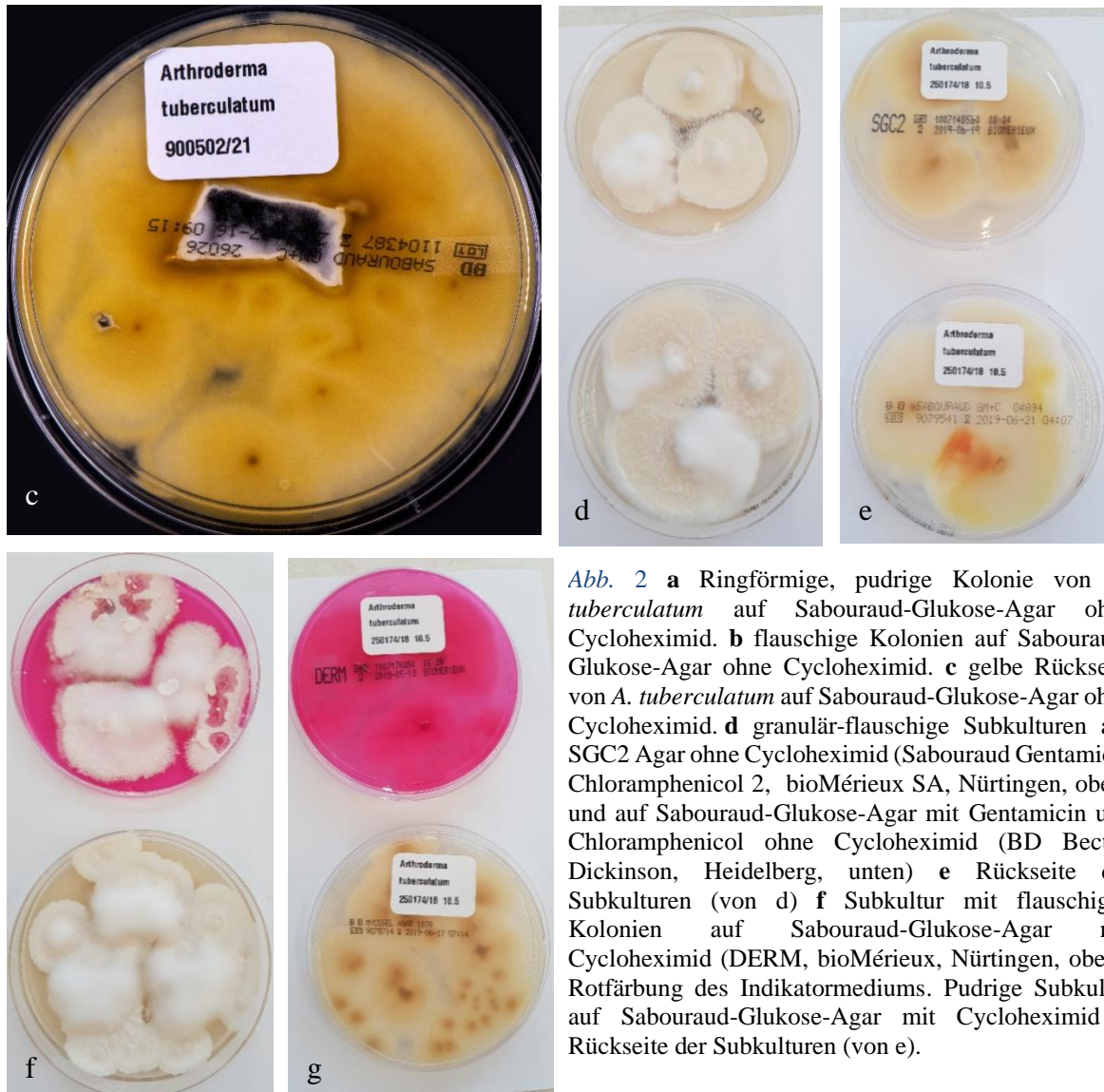


Abb. 2 **a** Ringförmige, pudrige Kolonie von *A. tuberculatum* auf Sabouraud-Glukose-Agar ohne Cycloheximid. **b** flauschige Kolonien auf Sabouraud-Glukose-Agar ohne Cycloheximid. **c** gelbe Rückseite von *A. tuberculatum* auf Sabouraud-Glukose-Agar ohne Cycloheximid. **d** granulär-flauschige Subkulturen auf SGC2 Agar ohne Cycloheximid (Sabouraud Gentamicin Chloramphenicol 2, bioMérieux SA, Nürtingen, oben) und auf Sabouraud-Glukose-Agar mit Gentamicin und Chloramphenicol ohne Cycloheximid (BD Becton Dickinson, Heidelberg, unten) **e** Rückseite der Subkulturen (von d) **f** Subkultur mit flauschigen Kolonien auf Sabouraud-Glukose-Agar mit Cycloheximid (DERM, bioMérieux, Nürtingen, oben). Rotfärbung des Indikatormediums. Pudrige Subkultur auf Sabouraud-Glukose-Agar mit Cycloheximid **g** Rückseite der Subkulturen (von e).

Mikroskopie

A. tuberculatum bildet ausgesprochen viele Makrokonidien aus. Diese sind nicht lang oder Spindel-förmig, sondern weisen eine auffällig gedrungene, also vergleichsweise kleine Größe und Form auf. Die Makrokonidien sind sowohl rund, als auch oval und tropfenförmig, auch septiert. Mikrokonidien werden ebenfalls gebildet. Verwechslungsmöglichkeiten bestehen zu *N. nana* mit deren einfach septierten, ebenfalls runden, kurzen Makrokonidien. Aber auch geophile Schimmelpilze, wie *Chrysosporium*- oder *Geomyces*-Arten bilden manchmal große runde und ovale Sporen aus, die an das mikroarchitektonische Bild von *A. tuberculatum* erinnern können.

Physiologische Eigenschaften

Harnstoffspaltung auf Christensen-Agar ist für *A. tuberculatum* möglich.

Molekularbiologischer Spezies-Nachweis

Auch der eher apathogene geophile *A. tuberculatum* wird, wie andere *Arthroderma*-Arten nicht im konventionellen PCR-Elisa (Zielregionen Topoisomerase II-Gen oder ITS) erfasst. Die Identifizierung kann jedoch aus der Pilzkultur nach DNA-Extraktion durch PCR mit nachfolgender Sequenzierung der "Internal Transcribed Spacer" (ITS) Region der ribosomalen DNS erfolgen.

Auch neue kommerziell verfügbare molekulare Testsysteme (Realtime-PCR-Assay) weisen *A. tuberculatum* nicht als einzelne Spezies nach. Ein PCR-Hybridisierungstest (Microarray) erfasst *A. tuberculatum* jedoch mittels Pan-Dermatophyten-Primer/-Sonde pauschal als „Dermatophyt“, ohne dass der Pilz bis auf Speziesebene identifiziert wird.

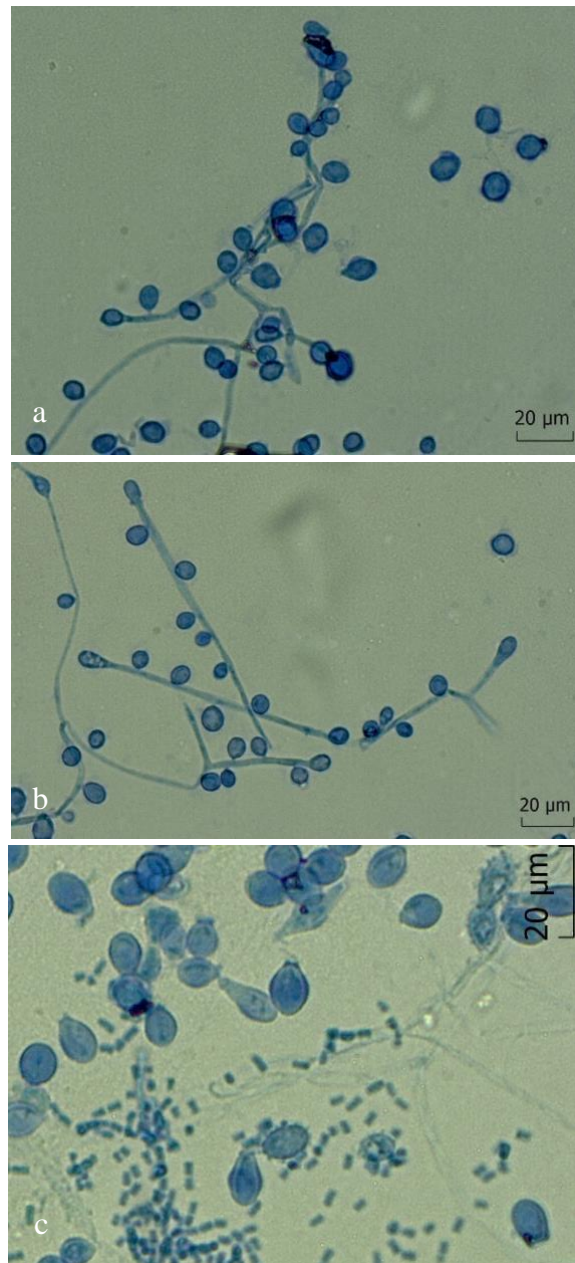


Abb. 3 a Mikroskopisches Bild von *A. tuberculatum* mit runden und tropfenförmigen Makrokonidien b Makrokonidien c Makrokonidie von *A. quadrifidum* mit Mikrokonidien

Klinisches Bild

Über Dermatomykosen ausgelöst durch *A. tuberculatum* ist wenig bekannt. Isoliert wurde der Dermatophyt bisher nur aus einem Fingernagel und aus dem Bartbereich. Außerdem fand sich in einer Untersuchung von Hainsworth et al. [2020] *A. tuberculatum* auch in Nagelstaub (Zehennägel) in podologischen Praxen in Australien.

Therapie

Behandelt werden muss nur, wenn ein entsprechendes klinisches Bild (Onychomykose, Dermatomykose) besteht und wenn sich außer *A. tuberculatum* kein anderer Erreger oder

Dermatophyt nachweisen lässt. Ein Therapieversuch mit einem topischen Antimykotikum - Amorolfin, Azole (Clotrimazol, Bifonazol, Econazol, Miconazol, Sertaconazol), Ciclopirox olamin, Terbinafin oder Tolnaftat – ist in diesem Fall gerechtfertigt.

Infektionsquelle

Der Dermatophyt findet sich wahrscheinlich weltweit im Boden. war nachweisbar in Staubproben von Fluren in veterinärmedizinischen Praxen in Italien. *A. tuberculatum* war in einer Untersuchung keratinophiler Pilze in Bodenproben aus dem Kaziranga National Park, Assam (Indien) nachweisbar. Erst kürzlich fand sich *A. tuberculatum* zudem als einer von mehreren geophilen Pilzen im Gefieder des Laufvogels Emu (*Dromaius novaehollandiae*) in Maharastra in Indien. Auch in Bahrain wurde *A. tuberculatum* im Gefieder von Vögeln isolieren.

Literatur

Bohacz J, Możejko M, Kitowski I (2020) *Arthroderma tuberculatum* and *Arthroderma multifidum* isolated from soils in rook (*Corvus frugilegus*) colonies as producers of keratinolytic enzymes and mineral forms of N and S. Int J Environ Res Public Health 17. doi:10.3390/ijerph17249162

de Hoog GS, Dukik K, Monod M, Packeu A, Stubbe D, Hendrickx M, Kupsch C, Stielow JB, Freeke J, Göker M, Rezaei-Matehkolaei A, Mirhendi H, Gräser Y (2017) Toward a novel multilocus phylogenetic taxonomy for the dermatophytes. Mycopathologia 182:5–31. doi:10.1007/s11046-016-0073-9

Deshmukh SK, Dwivedi N, Verekar SA (2021) Keratinophilic fungi from the feathers of Emu (*Dromaius novaehollandiae*) in Maharastra India. J Mycol Med 31:101133. doi:10.1016/j.mycmed.2021.101133

Deshmukh SK, Verekar SA, Chavan YG (2017) Incidence of keratinophilic fungi from the selected soils of Kaziranga National Park, Assam (India). Mycopathologia 182:371–377. doi:10.1007/s11046-016-0083-7

Hainsworth S, Kučerová I, Sharma R, Cañete-Gibas CF, Hubka V (2020) Three-gene phylogeny of the genus *Arthroderma*: Basis for future taxonomic studies. Med Mycol. doi:10.1093/mmy/myaa057

Mancianti F, Papini R (1996) Isolation of keratinophilic fungi from the floors of private veterinary clinics in Italy. Vet Res Commun 20:161–166. doi:10.1007/BF00385637

Mandeel Q, Nardoni S, Mancianti F (2011) Keratinophilic fungi on feathers of common clinically healthy birds in Bahrain. Mycoses 54:71–77. doi:10.1111/j.1439-0507.2009.01755.x