

Nannizzia persicolor (früher *Microsporium persicolor*) (Sabouraud 1910)

Stockdale

Allgemein

Nannizzia (*N.*) *persicolor* - „alte“ Bezeichnung *Microsporium persicolor* - ist ein seltener zoophiler (und/oder geophiler) Dermatophyt, welcher morphologisch *Trichophyton* (*T.*) *mentagrophytes* ähnelt. Der Name „persicolor“ bezieht sich auf den typischen Pfirsich-ähnlichen Farbton der Kolonien.




Abb. 1 *Nannizzia* (*N.*) *persicolor* – im Schrägagarröhrchen entwickeln sich flache, pudrige Kolonien

N. persicolor wurde bereits in Amerika (Kanada), Australien, Afrika, Asien (Indien) und Europa beschrieben. Neben dem Vorkommen im Erdboden (engl. soil) sind Tiere (Nagetiere, Hunde) Carrier des geophilen Dermatophyten. Dermatophytosen beim Menschen sind eher selten. Vermutlich ist der Dermatophyt gar nicht so selten, da aufgrund der Ähnlichkeit zu *T. mentagrophytes* viele Infektionen durch *N. persicolor* nicht als solche erkannt werden.

Makroskopie

Die Kolonieoberfläche von *N. persicolor* ist watteartig, teils auch granulär, mit anfangs weiß-beigem und später typischem Pfirsich-ähnlichen Farbton. Nährboden- und Stammabhängig kann die Färbung auch rötlich bis sandfarben mit Randsaum sein. Die Unterseite ist rot-braun bis weinrot.

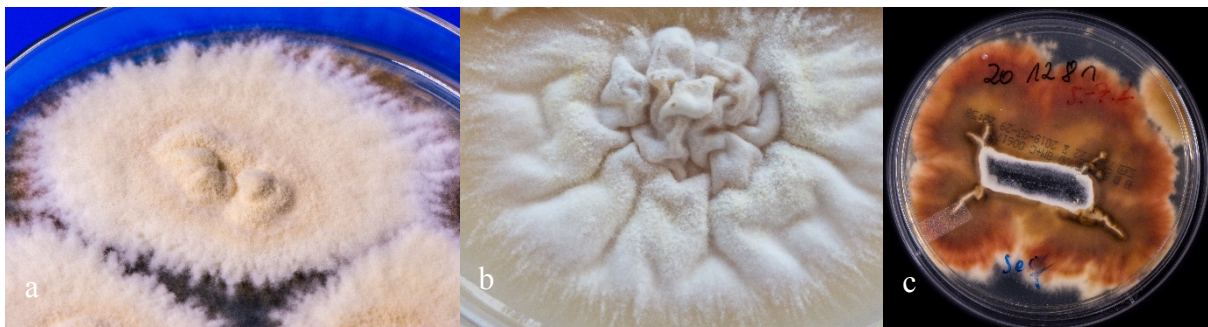

Abb. 2 a Kolonieoberseite von *N. persicolor* mit typischem Pfirsich-ähnlichen Farbton b Detailaufnahme einer stark gefurchten Kolonie c rot-braune Kolonieunterseite von *N. persicolor*

Mikroskopie

Im mikroskopischen Bild zeigt *N. persicolor* reichlich runde, tropfenförmige oder oval-längliche Mikrokonidien. Die Makrokonidien sind spindelförmig und dünnwandig. Nach circa drei Kulturwochen werden Spiralhyphen ausgebildet. Damit ist *N. persicolor* neben *T. mentagrophytes* und *T. interdigitale* einer von drei Dermatophyten, welcher mikroskopisch Spiralhyphen zeigt.

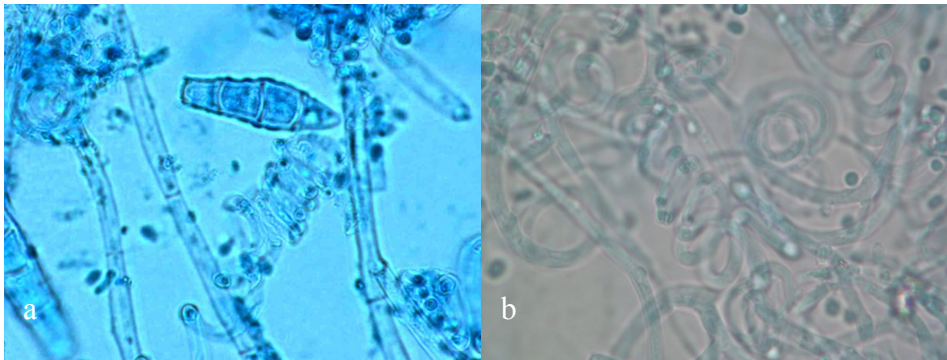


Abb. 3

a mikroskopisches Bild von *N. persicolor* mit Makrokonidien und Spiralhyphen

b Spiralhyphen im Detail

Physiologische Eigenschaften

Physiologische Merkmale von *N. persicolor* sind ein positiver Ureasetest und ein positiver Haarperforationstest.

Klinisches Bild

N. persicolor ist ein seltener Erreger bei in der Regel stark entzündlicher Tinea corporis, Tinea manus sowie bei Tinea pedis sowie auch Tinea capitis. Eine vesikulöse oder sogar auch bullöse Tinea (manus) ist möglich und beschrieben.

Therapie

Die topische Behandlung der durch *N. persicolor* ausgelösten Tinea erfolgt wie üblich mit gegen Dermatophyten wirksamen Antimykotika, wie Amorolfiin, Azolen (u.a. Bifonazol, Clotrimazol, Miconazol, Sertaconazol), Ciclopirox oder Terbinafin.

Infektionsquelle

Kleine Nagetiere, z.B. Mäuse (engl. voles...Wühlmäuse) oder Maulwürfe gelten als Erregerreservoir für *N. persicolor*. Auch Hunde oder sogar Katzen können den Pilz auf den Menschen übertragen.

Literatur

de Hoog GS, Dukik K, Monod M, Packeu A, Stubbe D, Hendrickx M, Kupsch C, Stielow JB, Freeke J, Göker M, Rezaei-Matehkolaei A, Mirhendi H, Gräser Y (2017) Toward a novel multilocus phylogenetic taxonomy for the dermatophytes. *Mycopathologia* 182:5–31. doi:10.1007/s11046-016-0073-9

Metzner M, Schwarz T, Brasch J (2018) Tinea faciei durch *Nannizzia persicolor*. Ein unterdiagnostizierter Dermatophyt? *Der Hautarzt* 69:756–760. doi:10.1007/s00105-018-4136-3

Schönborn C (1978) *Microsporum persicolor*, ein seltener Dermatophyt im Einzugsbereich der Leipziger Hautklinik. *Dermatol Monatsschr* 164:786–795

Seeliger HPR, Heymer T (1981) Diagnostik pathogener Pilze des Menschen und seiner Umwelt; Lehrbuch u. Atlas. Thieme, Stuttgart, New York

Sharma R, Presber W, Rajak RC, Gräser Y (2008) Molecular detection of *Microsporum persicolor* in soil suggesting widespread dispersal in central India. *Med Mycol* 46:67–73. doi:10.1080/13693780701716955

Stockdale PM (1967) *Nannizzia* (later *Arthroderma*) *persicolor* sp. nov., the perfect state of *Trichophyton* (later *Microsporum*) *persicolor*. *Sabouraudia* 5:355–359

Wittig F, Uhrlaß S, Wienrich G, Petter G, Krüger C, Gräser Y, Marxsen I, Nenoff P (2018) *Nannizzia persicolor* (formerly *Microsporum persicolor*) – a neglected dermatophyte in Germany. *Mycoses* 61:23–40. doi:10.1111/myc.12828. (Abstract)