

**Pilzbeschreibung** geschrieben von Esther Klonowski und Pietro Nenoff

**Labor für medizinische Mikrobiologie**

<http://www.mykologie-experten.de/>

[info@mykologie-experten.de](mailto:info@mykologie-experten.de)

*Trichophyton rubrum* var. *raubitschekii* Kane, Salkin, Weitzman & Smitka  
1981

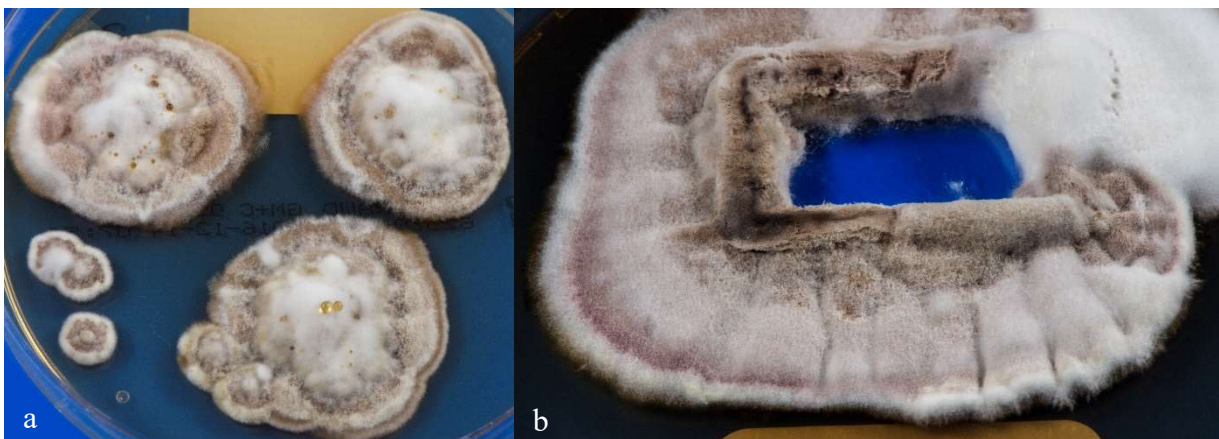
### Allgemein

*Trichophyton (T.) raubitschekii* wurde ursprünglich als eigene Spezies angesehen. Entsprechend der neuen Taxonomie der Dermatophyten ist der anthropophile Dermatophyt heute, seit 2017, jedoch lediglich eine Variante von *T. rubrum* - *T. rubrum* var. *raubitschekii* - und gehört damit zum *T. rubrum*-Komplex. Obwohl es morphologische Unterschiede zwischen *T. rubrum* und *T. rubrum* var. *raubitschekii* gibt, ist eine genetische Differenzierung bislang nicht gelungen.

Das Verbreitungsgebiet von *T. rubrum* var. *raubitschekii* liegt hauptsächlich in Afrika, jedoch auch in Asien und den mediterranen Ländern. Dennoch wurde der Erreger auch in Deutschland nachgewiesen. Tietz et al. beschrieben *T. rubrum* var. *raubitschekii* im Jahr 2002 erstmals in Deutschland und damit Europa.

### Makroskopie

*T. rubrum* var. *raubitschekii* ist wie die anderen Dermatophyten im *T. rubrum*-Komplex eher langsam wachsend und benötigt ca. 2 Wochen, bis 1-2 cm im Durchmesser betragende Kolonien zu sehen sind. Im Unterschied zu den üblichen, hier vorkommenden *T. rubrum*-Isolaten bildet *T. rubrum* var. *raubitschekii* keine homogen weißen, flauschigen Kolonien. Im Gegensatz dazu werden eher grünlich-braune, ringförmig weiß-grau erscheinende, typisch samtartige und auch granuläre Kolonien mit erhabenem Zentrum ausgebildet. Gelbe, Öltropfen-artige Guttationen sind möglich.



**Abb. 1 a** Kolonieoberseite von *Trichophyton (T.) rubrum* var. *raubitschekii* mit der typischen ringförmigen weiß-braunen Färbung auf Sabouraud 4 % Glukose-Agar **b** Detailaufnahme einer Kolonieoberseite.

Die Kolonieunterseite ist glatt, auffällig dunkelrotbraun bis fast schwarz gefärbt und bis auf einen schmalen weißlichen Randsaum durchgehend stark pigmentiert.

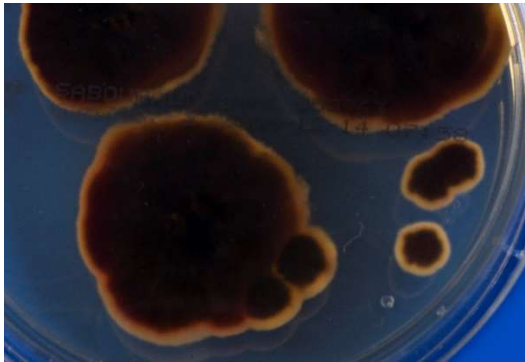

Abb. 2  
Dunkelrotbraune Kolonieunterseite von *T. rubrum* var. *raubitschekii* auf Sabouraud 4 % Glukose-Agar.

### Mikroskopie

*T. rubrum* var. *raubitschekii* ist - ebenfalls im Gegensatz zu *T. rubrum* allgemein - reichlich sporulierend. So finden sich viele piriforme, längliche, Stift-förmige Mikrokonidien und meist auch auffällig reichlich vorkommende dünnwandige, septierte, Zylinder- oder Zigarren-förmige Makrokonidien. Die Makrokonidien sind zentral teilweise rundlich aufgetrieben und scheinen in Arthrosporen zu zerfallen. Die große Zahl der Makrokonidien ist das wesentliche Unterscheidungsmerkmal zu den anderen Dermatophyten des *T. rubrum*-Komplexes.

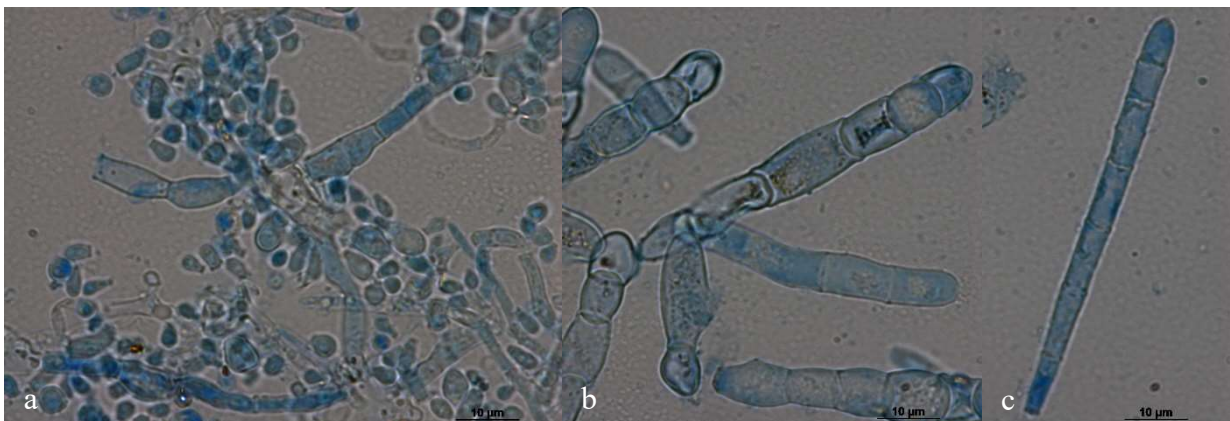


Abb. 3 a Mikroskopisches Bild von *T. rubrum* var. *raubitschekii* mit vielen Mikro- und Makrokonidien. b Makrokonidien c Lange, septierte, bleistiftförmige Makrokonidie im Detail.

### Physiologische Eigenschaften

*T. rubrum* var. *raubitschekii* hat als einziger Dermatophyt im *T. rubrum*-Komplex einen positiven Urease-Test mit Rotfärbung des Agars nach Christensen schon innerhalb weniger Tage. Der Haarperforationstest ist dagegen, wie bei den anderen Varietäten auch, negativ.

### Molekulare Identifizierung

*T. rubrum* var. *raubitschekii* lässt sich mit molekularen Methoden nicht von den sonstigen *T. rubrum*-Stämmen unterscheiden. Die Internal Transcribed Spacer (ITS)-Region der

Pilz-rDNA von *T. rubrum* var. *raubitschekii* und *T. rubrum* ist identisch und lässt keine Differenzierung zu. Diese beruht letztlich auf dem morphologischen Bild der Makro- und Mikroskopie sowie auf der positiven Urease-Reaktion.

### Klinisches Bild

*T. rubrum* var. *raubitschekii* wurde vornehmlich als Erreger einer Tinea corporis und cruris, seltener von Onychomykosen beschrieben. Betroffen sind hierzulande überwiegend aus Afrika stammende Patienten, jedoch nicht nur.

### Therapie

Die Behandlung ist nicht anders als bei Dermatophytosen durch *T. rubrum* oder andere Dermatophyten. Alle gegen Dermatophyten wirksame topische und systemisch applizierbare Antimykotika lassen sich anwenden.

### Infektionsquelle

Der anthropophile *T. rubrum* var. *raubitschekii* wird von Mensch zu Mensch übertragen, sicher meist indirekt über unbelebte Oberflächen, eher selten direkt durch Hautkontakt. Aber es bestehen auch wechselseitige (anthropozoonotisch sowie zooanthroponotisch) Beziehungen, da er vermutlich pathogen sowohl für Menschen als auch für Hunde ist. Übertragungen von Menschen zu Hunden und umgekehrt sind beschrieben.

Häufig wird *T. rubrum* var. *raubitschekii* bei Patienten, die aus Afrika kommen oder Kontakt zu Afrika hatten, isoliert.

### Literatur

Brasch J (2007) Var. *raubitschekii* of *Trichophyton rubrum* as a cause of tinea in Germany. *Mycoses* 50 Suppl 2:2–5. doi:10.1111/j.1439-0507.2007.01423.x

Kane J, Krajden S, Summerbell RC, Sibbald RG (1990) Infections caused by *Trichophyton raubitschekii*: clinical and epidemiological features. *Mycoses* 33:499–506

Kano R, Nagata M, Suzuki T, Watanabe S, Kamata H, Hasegawa A (2010) Isolation of *Trichophyton rubrum* var. *raubitschekii* from a dog. *Med Mycol* 48:653–655. doi:10.3109/13693780903403043

Tietz H-J, Hopp M, Gräser Y (2002) First isolation of *Trichophyton raubitschekii* (syn. *T. rubrum*) in Europe. *Mycoses* 45:10–14

Weitzman I, Summerbell RC (1995) The Dermatophytes. *Clin Microbiol Rev* 8:240–259